

診断力を上げる

2歯根尖含有病変 の診断と治療

著

吉岡 隆知

吉岡デンタルオフィス



はじめに

歯科臨床は迷いの連続である。どちらが患歯か、この治療でいつまでもつのか、この治療法でよいか、あの材料を使えば治るのではないか、専門医に紹介したほうがよいのか。特に根管治療は「回数がかかっても当然」という考えかたが蔓延しているので、治りが悪いと延々と治療を続けてしまう。どの時点で、どんな決断をすればよいのか、わからない。

若手歯科医師にとって診断は難しい。診断さえできれば方針が定まり、治療を進めることができるとなるとかなるかもしれないが、そもそも最初の診断が難しい。目の前に現れた扉の向こうにどのような世界が広がっているのか、わからない。昨日参加した講演会での症例とそっくりだからといって、真似をしてみたらドツボにはまったりする。一方経験者は、かつて見た風景を思い出し、提示される問題をどんどん解決して先に進むことができる。若者は経験に憧れ、経験者の門をたたく。しかし歯科臨床は経験だけではない。勉強は経験を補ってくれる。

歯内療法では診断をどう勉強すればよいのだろうか。成書や論文を読んでも、技術的な議論に終始し、診断を論じているものは少ない。経験者の話を聞くために、講演会やセミナー、学会に参加するというのはよい手段のように思える。昨今はオンラインセミナーも充実している。ただ、勉強した気にはなるかもしれないが、断片的な話を聞いて診断を学ぶことはできるだろうか。テクニックの伝受や、「私の歯内療法」を聞いているだけかもしれない。一体、診断はどのように勉強したらよいのだろうか。

実際は、診断よりも治療法が先に来ることがある。視診と画像検査からの病変のイメージで治療法にあたりをつける。その方法で治るかどうかを検討してから、診断を考えたりする。たとえば逆根管治療を知っていれば根尖性歯周炎として歯を保存できるが、知らなければ抜歯と決めつけ、抜歯に適切な診断名を選ぶ。治療のテクニックを知らなければ、診断も影響を受けるということである。根尖性歯周炎は抜歯の診断名にもなるので、そこまで深く考えないかもしれないが。

本書では、「2 歯根尖含有病変の治療」を軸に、歯内療法の診断について検討していきたい。

2024年3月
吉岡 隆知

CONTENTS

はじめに	3
PART 1 「歯内療法」の診断」と「2歯根尖含有病変」	7
CHAPTER 1 2歯根尖含有病変の定義	8
1 2歯根尖含有病変とは「2つの根尖を含む病変」である	8
2 2歯根尖含有病変の分類	9
症例 1 【Type I-1】上顎左側中切歯と側切歯を含む2歯根尖含有病変	10
症例 2 【Type I-1】上顎右側中切歯と側切歯を含む2歯根尖含有病変	12
症例 3 【Type I-1】上顎右側中切歯と側切歯を含む2歯根尖含有病変	14
症例 4 【Type I-2】上顎右側中切歯と側切歯を含む2歯根尖含有病変	15
症例 5 【Type II】上顎左側中切歯と側切歯を含む2歯根尖含有病変	18
症例 6 【Type III】上顎右側中切歯と側切歯を含む2歯根尖含有病変	20
CHAPTER 2 歯内療法における歯の診断と治療の考えかた	22
1 AAEによる診断名	22
2 「根管未処置歯」に対する考えかた	22
1) 歯髄疾患の種類	24
2) 歯髄検査の臨床的な位置づけ	25
3) 定義が曖昧な可逆性歯髄炎と不可逆性歯髄炎	26
4) 歯髄壊死に対する対応法はただ1つ	28
3 「根管既処置歯」に対する考えかた	28
1) 根管治療の質の評価	29
2) 築造の質、歯冠修復の質の評価	30
4 「根尖周囲の状態」に対する考えかた	31
CHAPTER 3 問題解決の手段としての逆根管治療	32
1 根管に対して行われる治療の種類	32
2 逆根管治療の考えかた	32
1) 逆根管治療に対する偏見	32

2) 逆根管治療の本質	33
3) コロナルリーケージと逆根管治療の関係	34
3 逆根管治療の適応症	35
4 再根管治療と逆根管治療の関係	35
5 逆根管治療時の注意点—搔爬に対する誤解—	36
症例 7 逆根管治療不適応と判断し、非外科的根管治療で対応した症例	37
CHAPTER 4 2歯根尖含有病変における1歯の治療法の治療方針	39
1 「①根管未処置で生活歯」の場合の治療方針	40
1) 2歯根尖含有病変における正常歯髄と抜髄の関係	40
2) 不可逆性歯髄炎と診断した場合の治療方針	41
3) 正常歯髄あるいは可逆性歯髄炎と診断した場合の治療方針	41
2 「②根管未処置で失活歯」の場合の治療方針	42
3 根管既処置歯に対する治療方針	43
1) 「③根管既処置で根管治療良好+築造良好」の場合の治療方針	44
2) 「④根管既処置で根管治療良好+築造不良」の場合の治療方針	45
3) 「⑤根管既処置で根管治療不良+築造良好」の場合の治療方針	46
4) 「⑥根管既処置で根管治療不良+築造不良」の場合の治療方針	47
CHAPTER 5 2歯根尖含有病変の治療の進めかた	48
STEP 1 それぞれの歯が取り得る状態を推定する	48
STEP 2 原因歯を推定する	49
STEP 3 根管治療および築造の必要性を選定する	49
1) 治療の必要性が決まる場合	49
2) 治療の必要性が決まらない場合	49
3) 顎骨病変の場合	51
症例 8 2歯根尖含有病変が疑われたが、歯原性角化嚢胞と診断された症例	51
STEP 4 治療法の選択	52
① A:再根管治療が必要、B:有髄歯あるいは既根管治療歯で根管治療は不要の場合	53

CONTENTS

② A :再根管治療は不要、B :有髓歯の場合	53
③ A :再根管治療は不要、B :未処置歯もしくは再根管治療が必要な場合	54
④ A Bともに再根管治療が必要な場合	54
⑤ A Bともに再根管治療が不要な場合	54
PART 2 2 歯根尖含有病変への対応【臨床例】	55
症例解説にあたって	56
CHAPTER 1 上顎における2 歯根尖含有病変	57
症例 9 上顎中切歯-中切歯における2 歯根尖含有病変	57
症例 10 上顎中切歯-側切歯における2 歯根尖含有病変	60
症例 11 上顎側切歯-犬歯における2 歯根尖含有病変	62
症例 12 上顎犬歯-第一小臼歯における2 歯根尖含有病変	64
症例 13 上顎第一小臼歯-第二小臼歯における2 歯根尖含有病変	67
症例 14 上顎第二小臼歯-第一大臼歯における2 歯根尖含有病変	71
症例 15 上顎第一大臼歯-第二大臼歯における2 歯根尖含有病変	74
CHAPTER 2 下顎における2 歯根尖含有病変	78
症例 16 下顎中切歯-中切歯における2 歯根尖含有病変	78
症例 17 下顎中切歯-側切歯における2 歯根尖含有病変	80
症例 18 下顎側切歯-犬歯における2 歯根尖含有病変	83
症例 19 下顎犬歯-第一小臼歯における2 歯根尖含有病変(CBCT 導入以前の症例)	85
症例 20 下顎第一小臼歯-第二小臼歯における2 歯根尖含有病変	86
症例 21 下顎第二小臼歯-第一大臼歯における2 歯根尖含有病変	90
症例 22 下顎第一大臼歯-第二大臼歯における2 歯根尖含有病変	94
おわりに	95
参考文献	96
著者紹介	99

PART

1

**「歯内療法診断」と
「2 歯根尖含有病変」**

2 歯根尖含有病変の定義

1

2 歯根尖含有病変とは「2つの根尖を含む病変」である

1つの病変に2歯の根尖が含まれる場合がある。これは比較的大きな病変であることが多い。このような病変の模式図を図1-1に示す。

1本の歯の根尖病変は、その歯が原因である。しかし、もしも隣在歯の根尖が病変に含まれていたりすると、とたんに診断は難しくなる。病変が拡大して隣在する根尖を含むようになったことがわかるのであれば、原因歯は特定できよう。しかし、どちらかの歯の病変が拡大してもう一方の根尖を含んでしまったとすると、どちらが原因歯かわからなくなってしまう。2本の歯の根尖が含まれる病変は、原因歯の特定が難しい。見逃すと治療しても治癒が得られないため、難治症例と見なされる状況となる。

このような病変の問題については、これまで指摘されてこなかった。本書ではこの病変を「2歯根尖含有病変」(a lesion including 2 apices)と呼ぶことにする^{1, 2)}。大きな根尖病変の症例報告を読むと、このような病態は珍しいものではないことを知るが、2歯根尖含有病変として報告しているものはこれまでなかった。

根尖と病変の位置関係をデンタルエックス線写真で診断することは難しい場合がある。これはCBCTで確定するが、2歯根尖含有病変ではCBCTをもってしても原因歯あるいは原因根の特定はできないことが多い。たとえば、根尖が病変の侵襲を受けた結果、生

活していた歯髄が失活することもあるかもしれない。

そもそも2歯根尖含有病変は「かもしれない」と推定することばかりで、治療してみなければ結果がわからない。治療が長期にわたることも多く、患者も歯科医師も先が見通せないことから不安になる。ゆえに難治症例になりやすい。

▼ 2 歯根尖含有病変の模式図

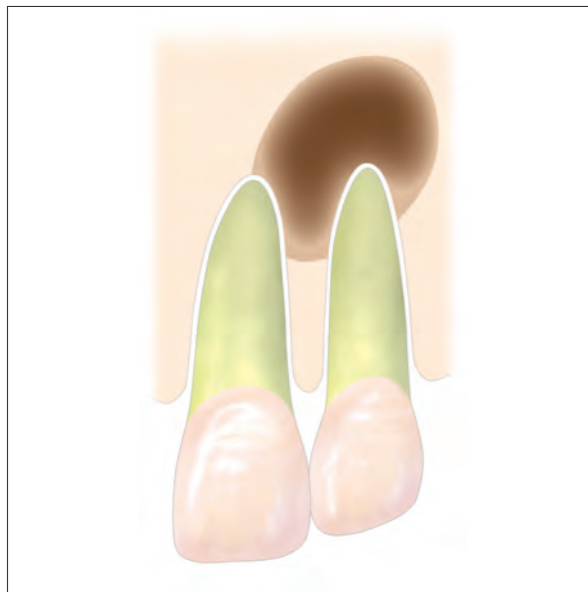

図1-1 ■ 2歯根尖含有病変とは「2つの根尖を含む病変」のことであり、CBCTでも原因歯あるいは原因根の特定が困難なことが多い症例である。

2

2 歯根尖含有病変の分類

2歯根尖含有病変には4通りが考えられる。どれも同じような病変の形態に見えるが、違いは「病変の原因」である。

図1-2は、2歯根尖含有病変の原因歯と病変の関係を、上顎中切歯と側切歯をイメージして描いた模式図である。この病変にかかわる歯をAとBとする。模式図ではAは中切歯、Bは側切歯としているが、他の歯種に適用する場合は

- Aを病変の近心にある歯
- Bを病変の遠心にある歯

として考える。

もし上顎でも下顎でも中切歯に2歯根尖含有病変が出現した場合は、右側をA、左側をBとして考える。

AおよびBに対する「根管治療の必要性」は、

- 病変の治療方針
- A・Bの歯の状況
- 病変の処置により根尖への侵襲があるかどうか

を判断した上で決定する(症例1~6)。

▼ 2 歯根尖含有病変を「原因歯と病変との関係」からみた分類

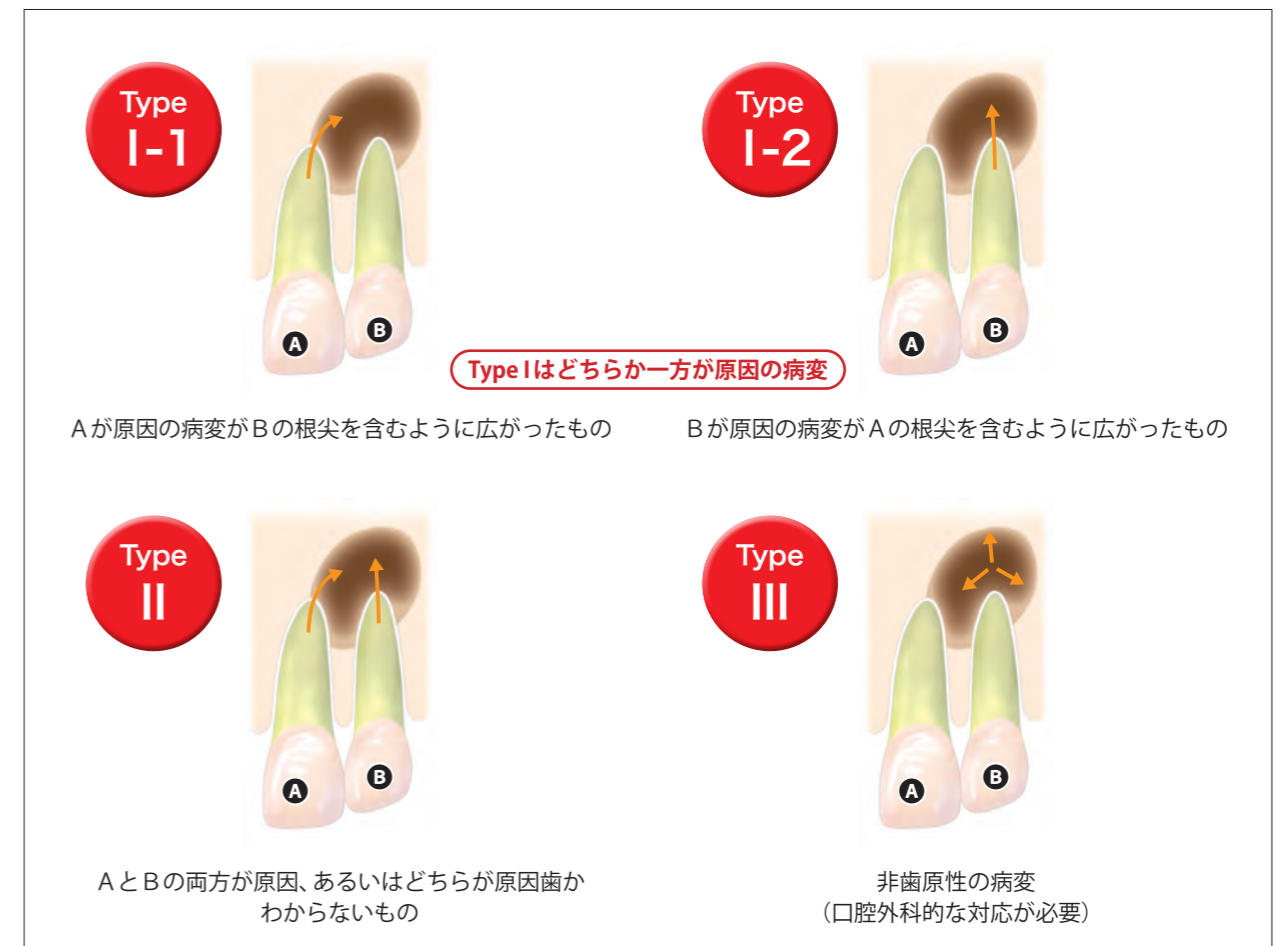
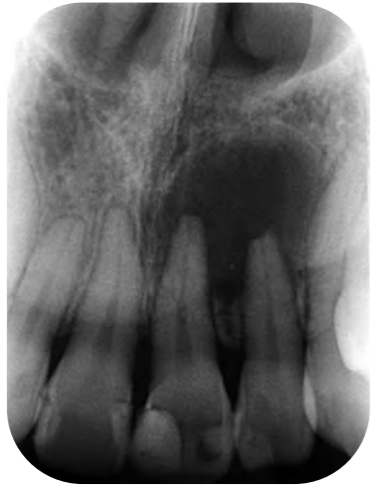
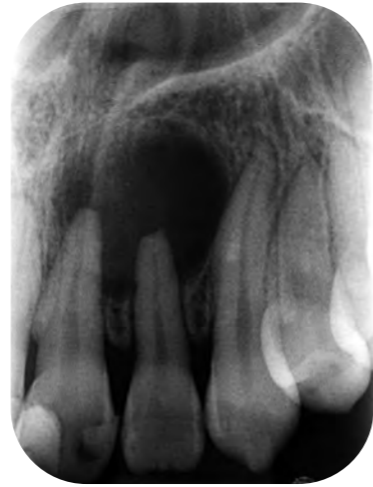図1-2 ■ 2歯根尖含有病変の原因歯と病変の関係を、上顎中切歯と側切歯をイメージして描いた模式図。

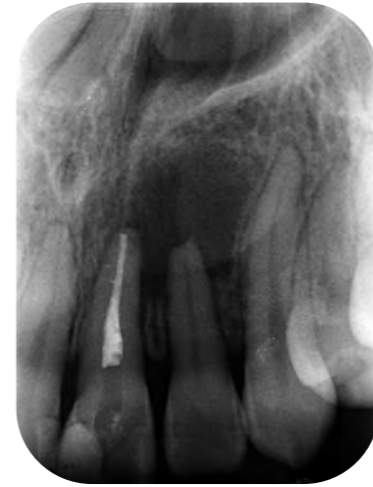症例 1 【Type I-1】上顎左側中切歯と側切歯を含む2歯根尖含有病変



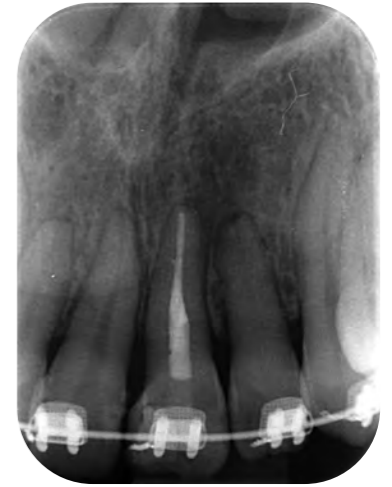症例1-1 ■患者は14歳女児。上顎左側中切歯を中心にした根尖撮影。中切歯および側切歯根尖を含むような透過像を認めた。



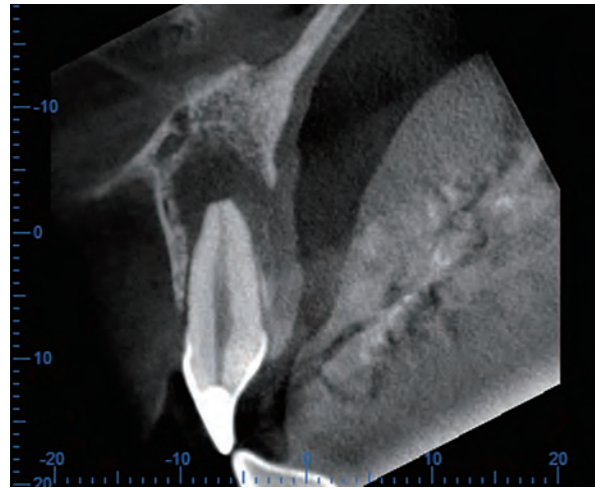
症例1-2 ■側切歯を中心にした根尖撮影。



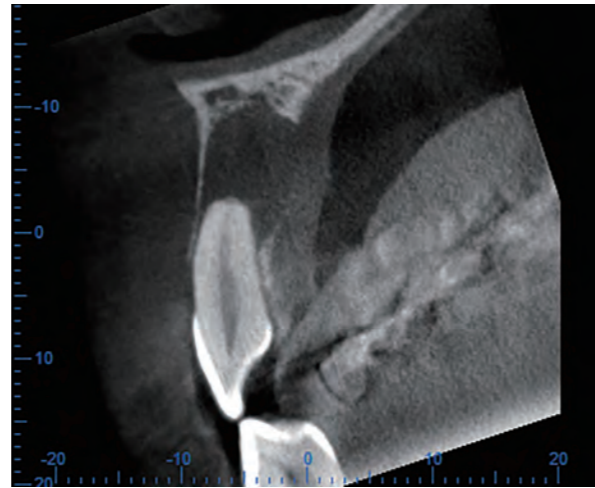
症例1-6 ■中切歯に歯髄反応はなかったことから、病変の近心にある中切歯が原因の Type I-1 と診断し、根管治療を開始した。5か月後に根尖部透過像の縮小傾向を確認して根管充填した。側切歯の歯髄反応は維持されていた。



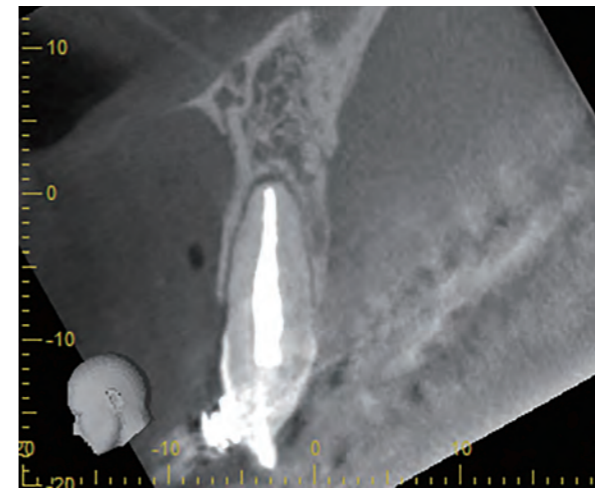
症例1-7 ■根管充填後3年の根尖撮影。根尖部透過像は治癒し、歯根膜腔は回復した。側切歯の歯髄反応は認められたものの、歯髄腔はかなり狭窄していた。



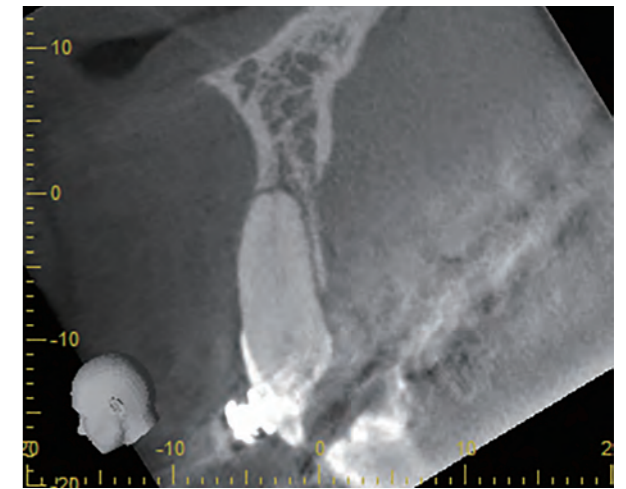
症例1-3 ■中切歯のCBCT歯列直交断像。根尖部骨欠損像は口蓋側に開窓していた。歯冠修復物は歯髄を侵食していた。



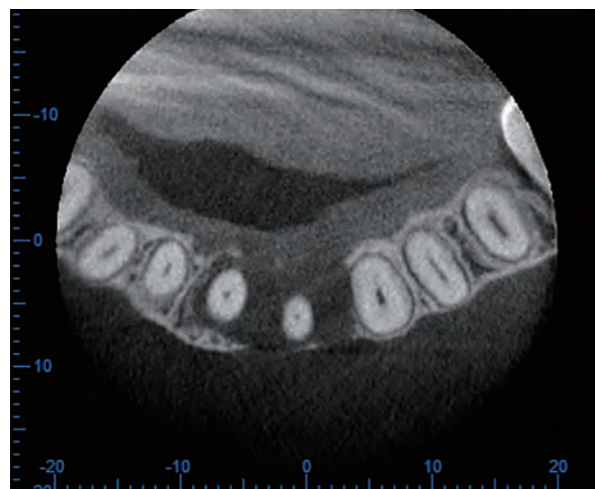
症例1-4 ■側切歯のCBCT歯列直交断像。中切歯同様、根尖部骨欠損は口蓋側に開窓していた。



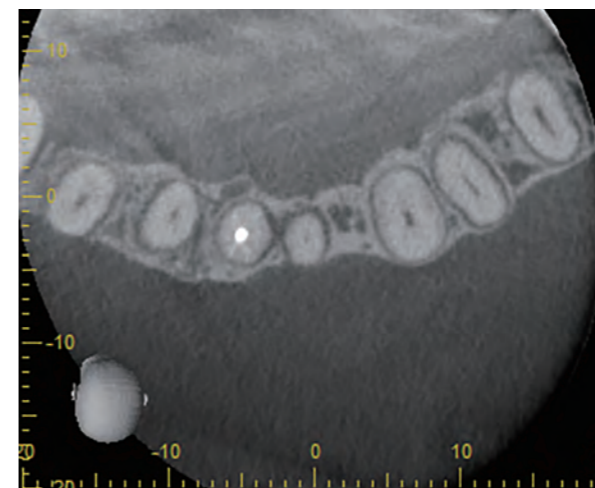
症例1-8 ■中切歯のCBCT歯列直交断像。骨欠損はなく、根尖部は正常であった。



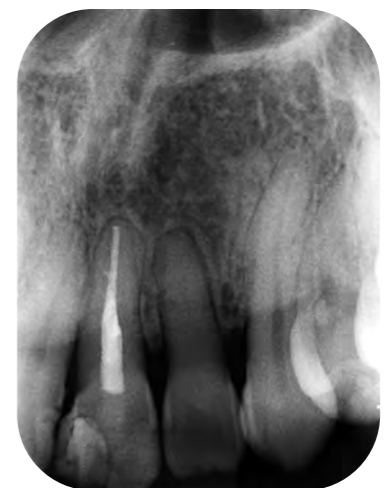症例1-9 ■側切歯のCBCT歯列直交断像。中切歯同様骨欠損はなく、根尖部は正常であった。歯根唇側の皮質骨は回復していなかった。



症例1-5 ■両歯のCBCT水平断像。骨欠損は中切歯から犬歯近心まで広がり、唇側と口蓋側に開窓した through & through になっていた。

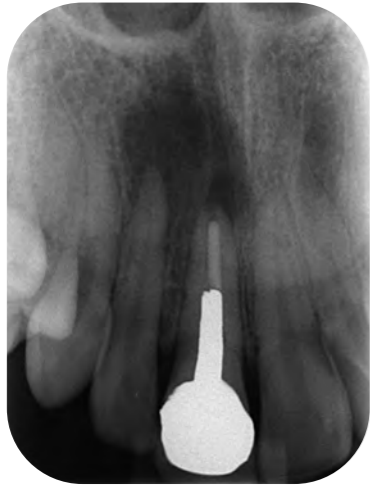

症例1-10 ■両歯の根尖付近のCBCT水平断像。骨欠損はほぼ回復した。

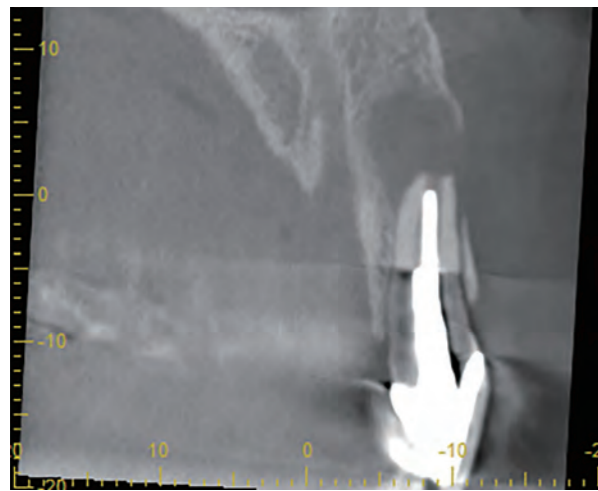


症例1-11 ■根管充填後8年の根尖撮影。歯槽骨に異常所見はなかったが、側切歯の根管は完全に石灰化しているように見えた。

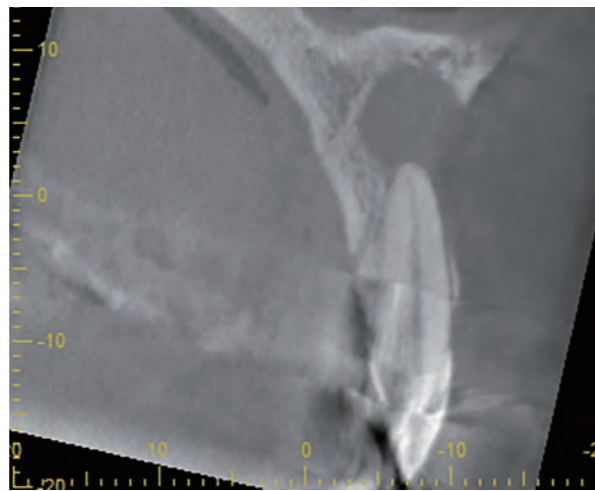
症例2 【Type I-1】上顎右側中切歯と側切歯を含む2歯根尖含有病変



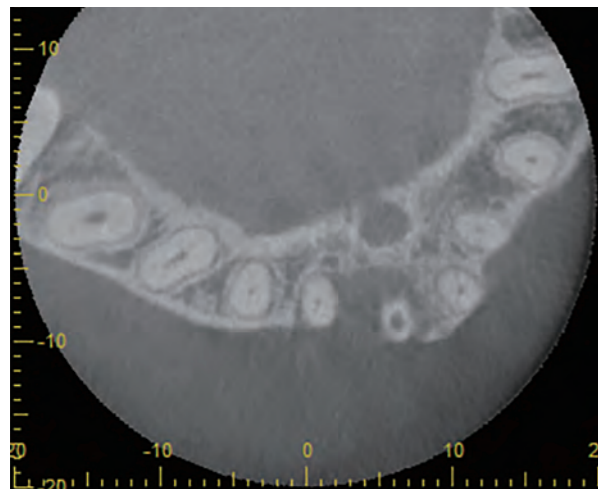
症例2-1 ■患者は36歳女性。上顎右側中切歯および側切歯の根尖撮影。中切歯は根管治療してあり、ポストが装着されていた。側切歯は歯髄反応があった。根尖病変は両歯の根尖を含んでいた。



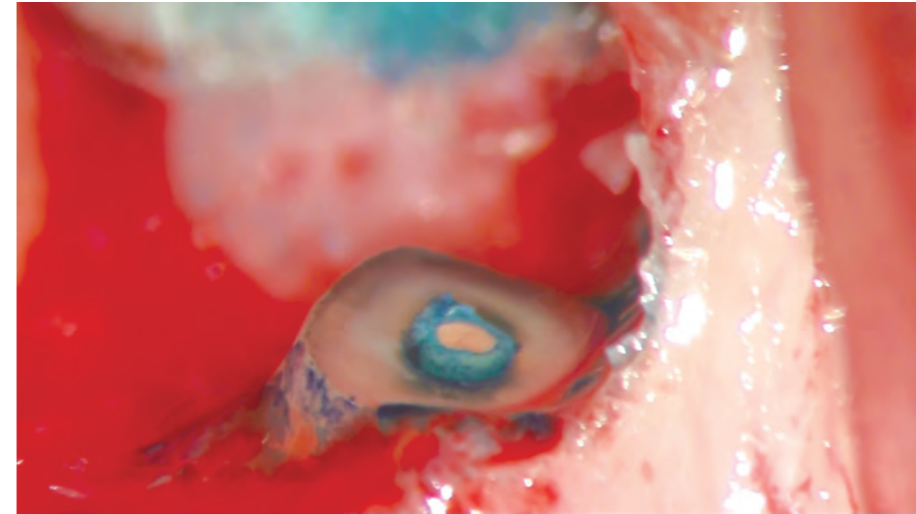
症例2-2 ■中切歯のCBCT 歯列直交断像。根尖部透過像は唇側に開窓していた。



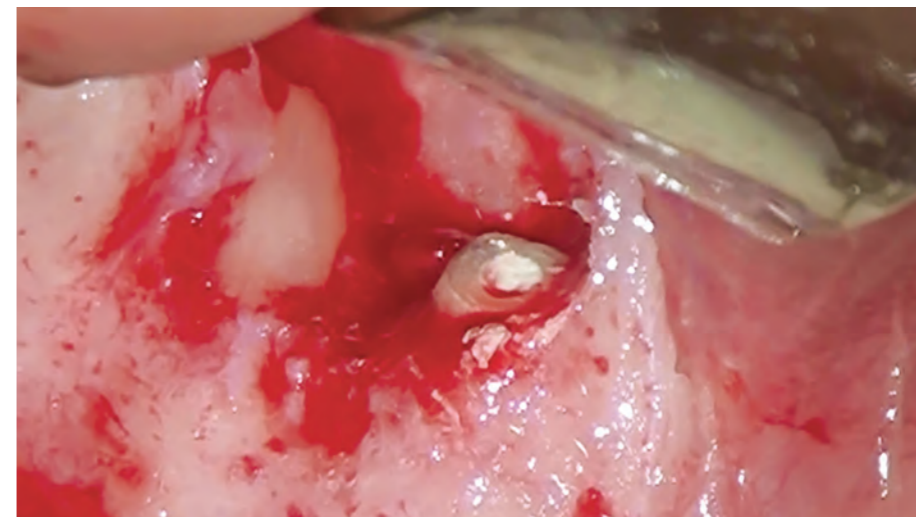
症例2-3 ■側切歯のCBCT 歯列直交断像。中切歯同様、根尖部透過像は唇側に開窓していた。



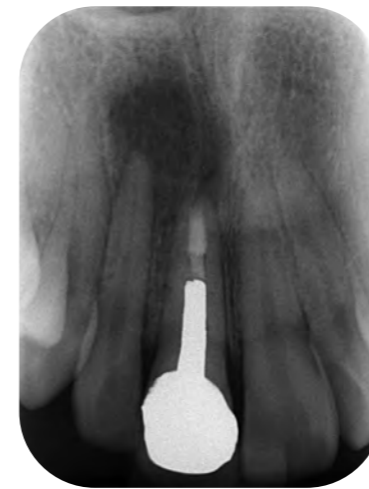症例2-4 ■CBCT 水平断面像。病変は中切歯から広がり、側切歯根尖を含んでいるように見えた。



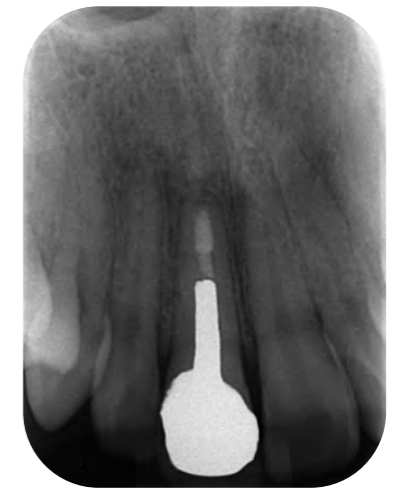症例2-5 ■病変の近心にある中切歯が原因のType I-1と診断し、中切歯のみ逆根管治療を行った。根尖切断面を観察すると、メインポイント周囲はメチレンブルーで青く染まり、以前の根管充填が疎であったことがわかった。



症例2-6 ■中切歯はEBAセメントにて逆根管充填を行った。側切歯の根尖付近の肉芽組織には触れないように施術した。



症例2-7 ■逆根管充填後の根尖撮影。



症例2-8 ■逆根管充填後2年の根尖撮影。根尖部透過像は消失し、歯根膜腔が回復した。側切歯の歯髄反応は正常であった。

歯内療法における 歯の診断と治療の考えかた

2 歯根尖含有病変の診断と治療法を考える前に、1本の歯に対する診断と治療について考察してみたい。

1本の歯の状態には、健常、失活、根尖病変あり、根管治療されている、などさまざまである。その歯の治療の必要性および治療法の選択の基準になるのは、根管、歯髄、根管治療の状態、根尖部の状態および築造の状態である。

1 AAEによる診断名

歯の診断名は、歯髄、根管、根尖周囲の状態および症状により決定する。AAE（米国歯内療法専門医協会）では、1本の歯に対して、歯髄・根管の病名（表1-1）および根尖周囲の病名（表1-2）をつけることを提案している。

2 「根管未処置歯」に対する考えかた

根管は、未処置歯かどうかで対応が異なる。「未処置」とは根管内が器具などで触れられていない状態で、

- 正常歯髄
- 可逆性歯髄炎
- 不可逆性歯髄炎
- 歯髄壊死

が該当する（図1-3）。

前2者は歯髄保存可能であるが、不可逆性歯髄炎は抜髄が、歯髄壊死は感染根管治療が適応となる。

歯髄炎は歯髄の炎症を示す臨床的および組織学的な用語であり、組織学的には急性、慢性、あるいは増殖性がある。

▼ AAEが提案している根管の診断名³⁾

歯髄 の状態	Normal pulp	正常歯髄
	Reversible pulpitis	可逆性歯髄炎
	Symptomatic irreversible pulpitis	症候性不可逆性歯髄炎
	Asymptomatic irreversible pulpitis	無症候性不可逆性歯髄炎
	Pulp necrosis	歯髄壊死
根管 の状態	Previously treated	既根管治療歯
	Previously initiated therapy	既根管治療開始歯

表1-1 ■ AAEが提案している根管の診断名³⁾。上から5つが歯髄の状態、最後の2つが根管の状態である

▼ AAEが提案している根尖周囲の診断名³⁾

Normal apical tissues	正常根尖歯周組織
Symptomatic apical periodontitis	症候性根尖性歯周炎
Asymptomatic apical periodontitis	無症候性根尖性歯周炎
Acute apical abscess	急性根尖膿瘍
Chronic apical abscess	慢性根尖膿瘍
Condensing osteitis	硬化性骨炎

表1-2 ■ AAEが提案している根尖周囲の診断名³⁾。

▼ 根管未処置歯の模式図

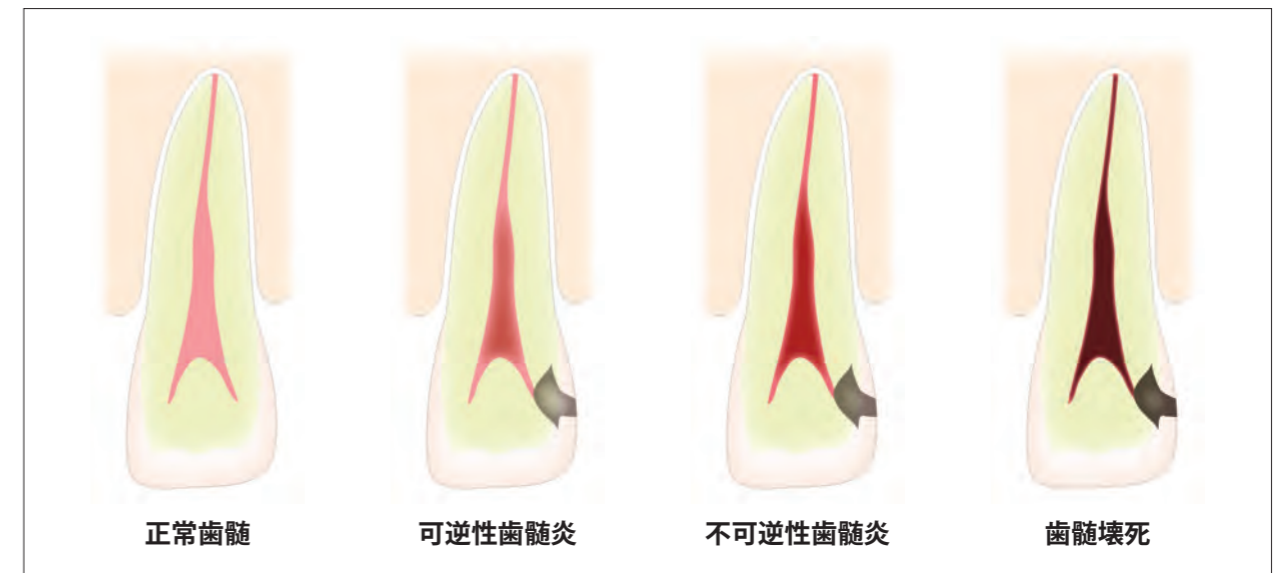
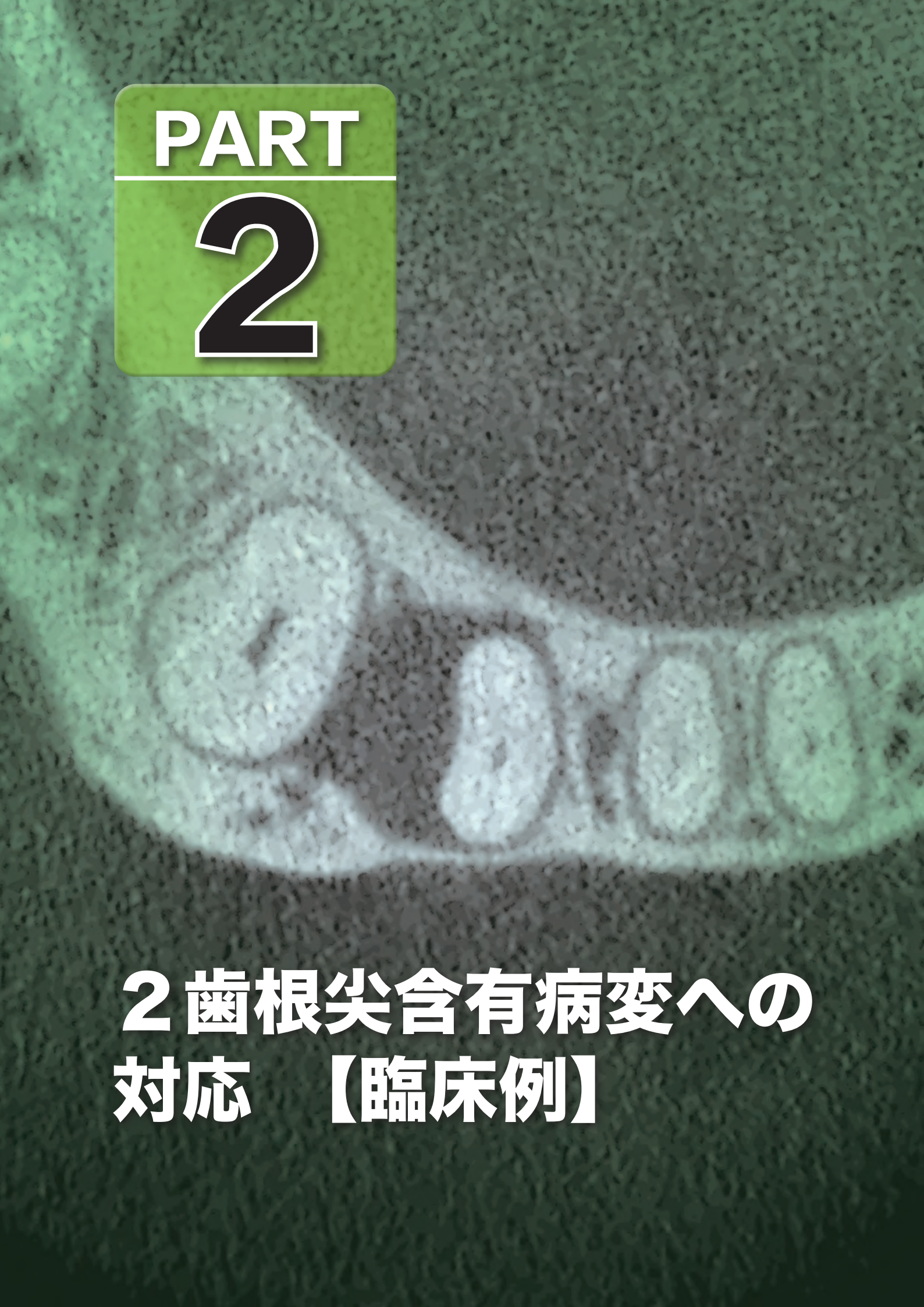


図1-3 ■ 根管未処置歯の模式図。歯髄の状態を色で表現し、濃いほど状態が悪い。

PART

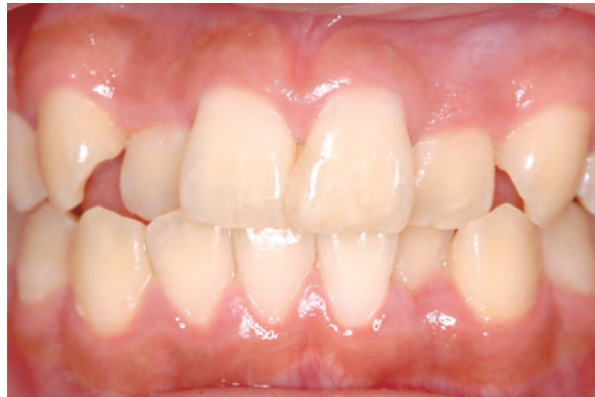2



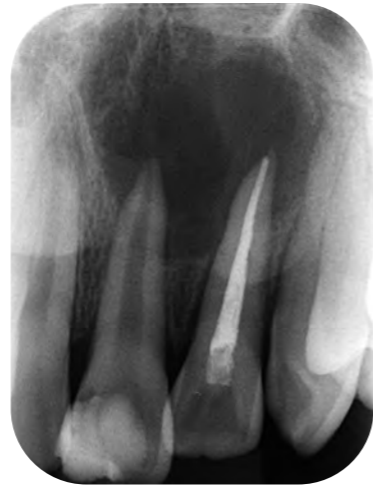**2 歯根尖含有病変への
対応 【臨床例】**

症例 10 上顎中切歯-側切歯における2歯根尖含有病変

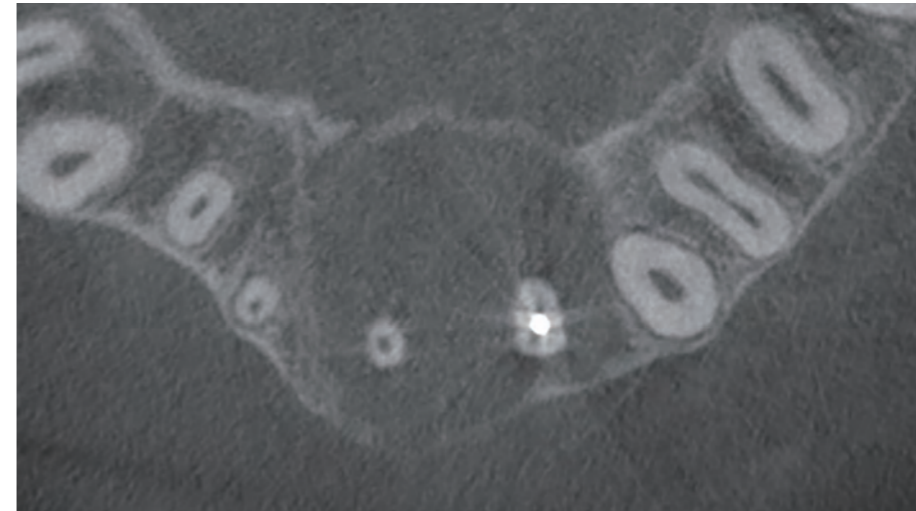
2 歯根尖含有病変の分類 : Type I
 治療方針チャートでの流れ : A を中切歯としたときの①



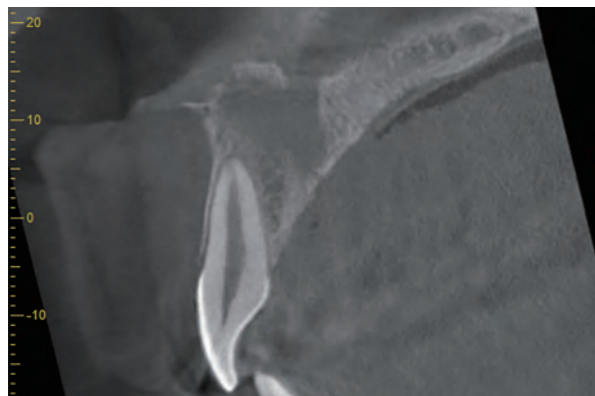
症例10-1 ■患者は14歳女性。患歯は上顎左側中切歯および側切歯。10歳時に階段から落ちて転んで歯を打ち、中切歯の歯冠が半分かけた。かかりつけで中切歯の歯冠修復と側切歯の根管治療を行った。しかし透過像が消失しないため、紹介にて来院した。



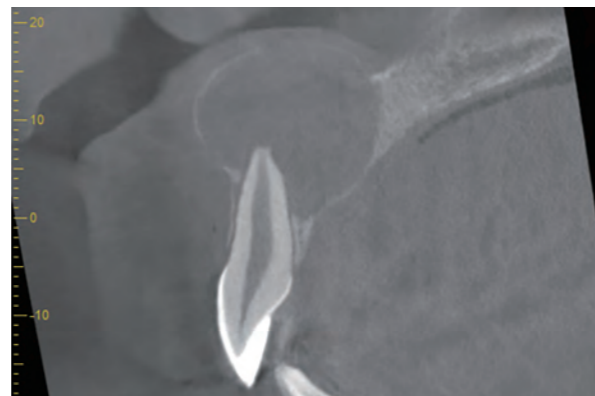
症例10-2 ■初診時の根尖撮影。2 歯根尖を含む大きな根尖透過像が見られた。



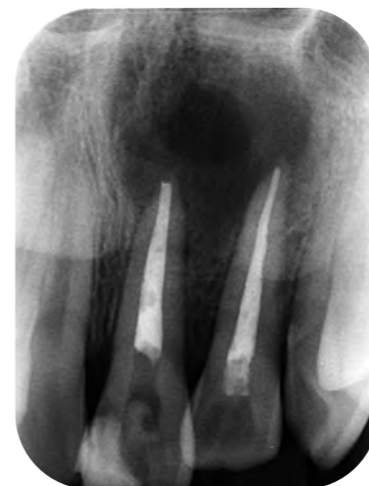症例10-7 ■CBCT 水平断像。骨欠損は唇側から口蓋側まで広がっていたが、皮質骨は残っていた。



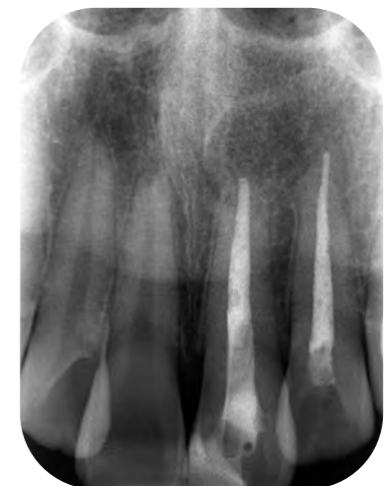症例10-3 ■右側中切歯のCBCT 歯列直交断像。骨欠損は根尖を含んでいなかった。



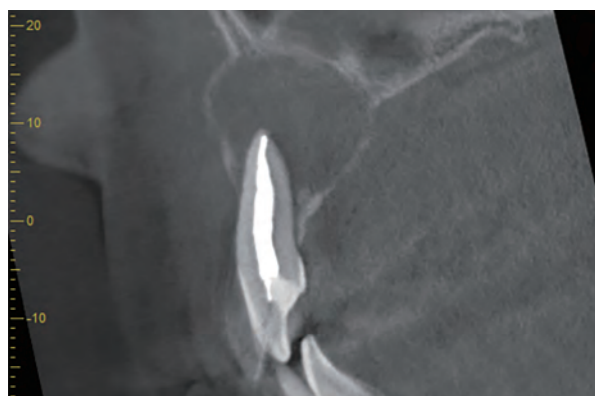
症例10-4 ■左側中切歯のCBCT 歯列直交断像。骨欠損は根尖を含む直径約20mmの大きさであった。電気診での反応はなかった。



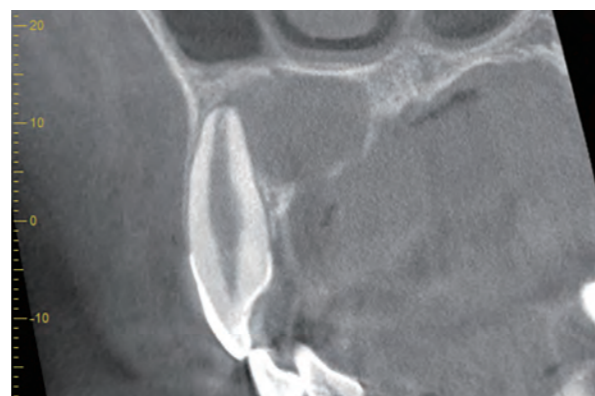症例10-8 ■中切歯の感染根管治療を行った。治療開始後5か月で根管充填を行った。



症例10-9 ■根管充填後6年1か月の根尖撮影。根尖部透過像は消失し、歯根膜腔は回復している。



症例10-5 ■左側側切歯のCBCT 歯列直交断像。この断面での病変は長径15mmの大きさであった。

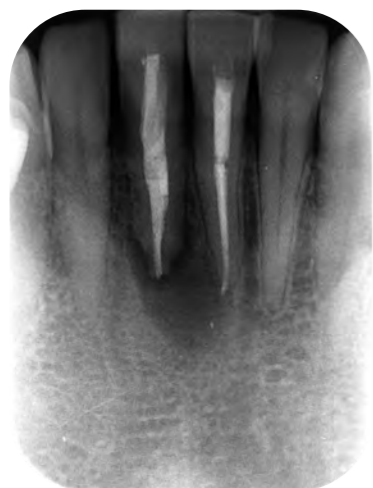

症例10-6 ■左側犬歯のCBCT 歯列直交断像。病変は根尖にかかっているが、生活歯であり、この病変とは関係ないと考えられた。

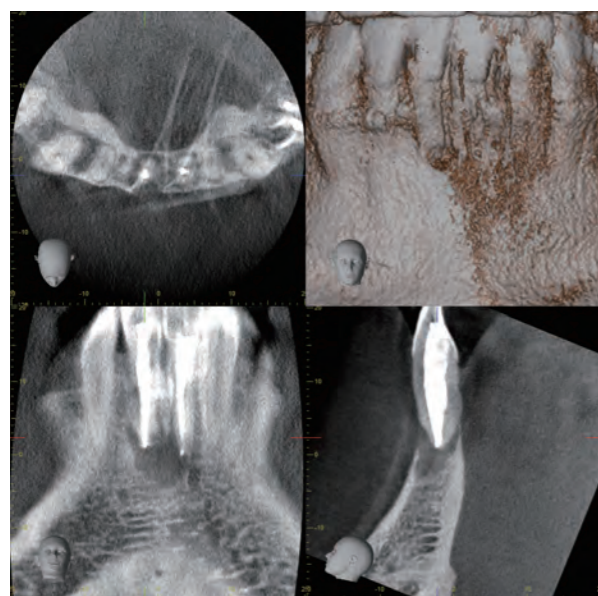
下顎における 2 歯根尖含有病変

症例 16 下顎中切歯-中切歯における 2 歯根尖含有病変

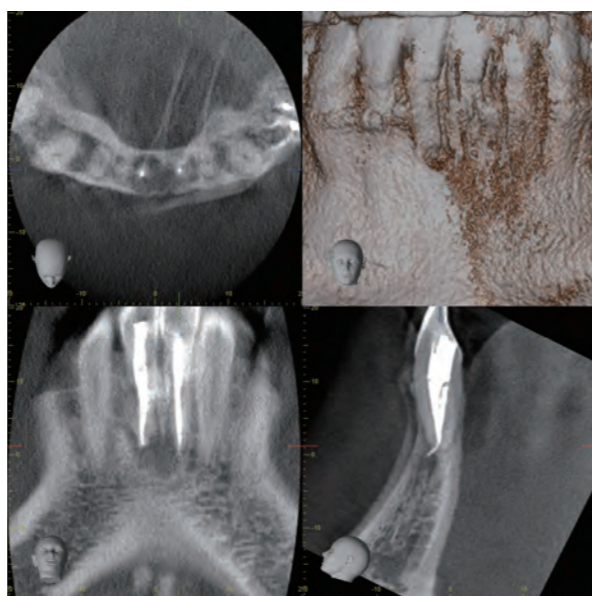
2 歯根尖含有病変の分類 : Type II
治療方針チャートでの流れ : ⑤



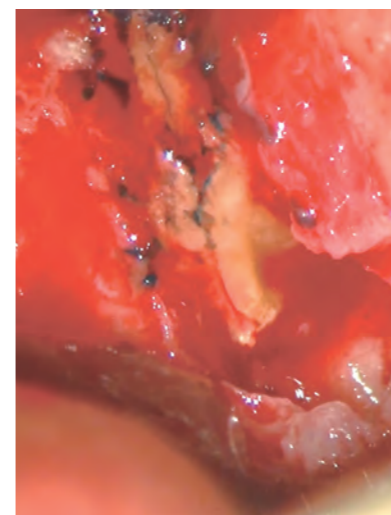
症例 16-1 ■患者は51歳男性。下顎右側中切歯および左側中切歯。2 歯にまたがる病変を認めた。



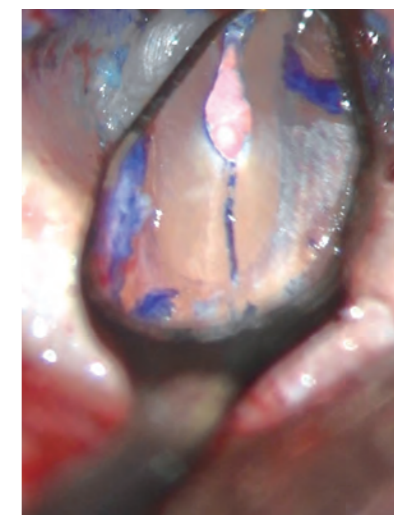
症例 16-2 ■右側中切歯の CBCT 像。唇側および舌側には骨が見られなかった。



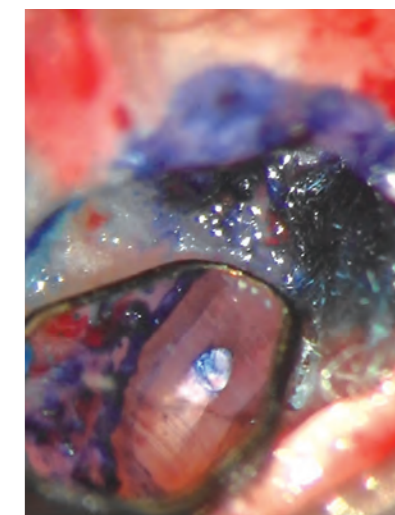
症例 16-3 ■左側中切歯の CBCT 像。根尖部に海綿骨に局限した骨欠損があった。唇側と舌側の骨に欠損はなかった。歯列平行断では 2 歯の根尖を含むような骨欠損が見られた。



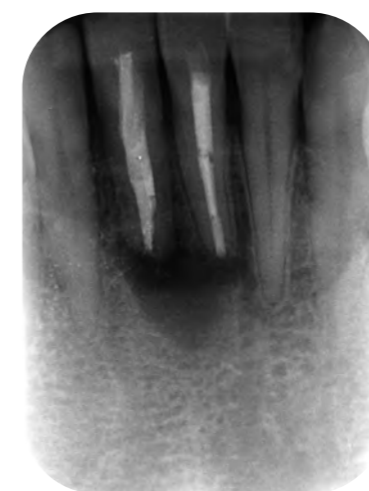症例 16-4 ■右側中切歯根尖部には歯軸に沿った破折線が見られた。



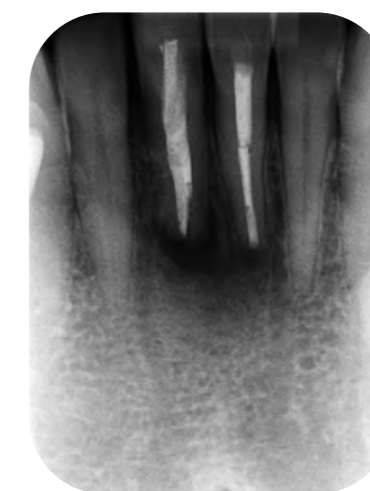症例 16-5 ■根尖を切除して観察した破折線。根管と破折線に可及的に EBA セメントで逆根管充填した。



症例 16-6 ■左側側切歯に破折線はなかった。EBA セメントで逆根管充填した。



症例 16-7 ■逆根管充填直後のデンタルエックス線写真。



症例 16-8 ■逆根管治療後 4 か月、根尖部透過像は縮小し、それぞれの根尖に局限するようになった。

おわりに

本書では、2 歯根尖含有病変、あるいは多根尖含有病変という考えかたを紹介した。デンタルエックス線写真だけではわからない病変の広がりや CBCT で確認できる。しかし、CBCT を撮影しても 2 歯根尖含有病変では原因歯を特定できない場合がある。その場合の考えかたの一例を提示したが、難解と思われたのではないだろうか。フローチャートを見ても、まだ改良の余地がありそうである。

本書を通じて、読者に改めて見つめ直してほしいことがある。それは「エンドの診断をより厳密に考えないといけない」ということである。残念ながら現状では、歯髄があるときの診断が正確にできず、また根管治療や築造の評価も正確にできない。そして定説のようにいわれている基準だけでは不十分で、まだまだ 1 本の歯の診断についても、考えかたに改善の余地がある。

もしかすると 2 歯根尖含有病変は、深く考えずに両方治療してしまう、あるいは抜歯してしまえば、早く解決してしまうかもしれない。治療にかけられる日数によっては、そのような治療を選択したほうがよいこともある。2 歯根尖含有病変であることに気がついていないと、なぜ治らないのかわからずに、余計な治療をしてしまうこともあるだろう。

いずれにしても、2 歯根尖含有病変という考えかたを理解し、議論が深まり、よりよい対応法のコンセンサスが形成されることを期待したい。

2024年 3月吉日
吉岡 隆知