歯科臨床 まずはここから！

抜歯

卒後５年を支える
スタートガイド



医歯薬出版株式会社

3．X 線写真の重要性

抜歯処置では硬組織である歯と骨の状態の診断が必要であり，X 線撮影は抜歯の難易度，下歯槽管と根尖の位置関係の確認，抜歯器具の決定，術後の経過を予測する上で不可欠である．主にパノラマ X 線，デンタル X 線，CT スキャンが用いられる（**図 1 ～ 4**）．

1．パノラマ X 線写真

下歯槽管の位置，鼻腔，上顎洞の位置，歯根の彎曲，肥大等の情報が得られる．しかし，像のひずみにより正確性に欠けるため，デンタル X 線での診査を必要とする．

2．デンタル X 線写真

パノラマ X 線写真では確認しづらい隣接面う蝕や，骨吸収，根分岐部病変の歯根形態や骨の位置を明確に読み取ることができる．

3．CT 画像

歯根の向きや彎曲度，矢状面における下歯槽管と根尖の近接具合の確認，上顎洞と歯根の位置関係等の情報を 3 次元的に得ることができる．

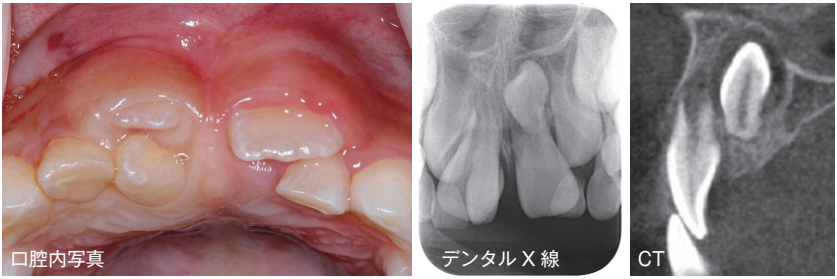

図 1　過剰歯

口腔内写真では 1| の口蓋側に過剰歯が確認できるが，CT 画像では |1 の口蓋側にも埋伏過剰歯が確認できた．矢状断面より歯冠の方向や頬舌的位置がよくわかる

2. 浸潤麻酔の手技

浸麻針は 33G を使用する（**図 4**）．針は細いほど痛みは軽減される．針のカット面を骨膜側に向け，針が粘膜面に平行に，カット面が隠れるほど浅い刺入にて，粘膜下組織には到達させないように麻酔薬をゆっくり注入し，粘膜面に膨疹形成を行う．その後，刺入角度を粘膜に対して垂直方向にゆっくり変更しながら，深部に刺入し注入していく．注入速度は，カートリッジ 1/2（0.9mL）を 1 分間かける目安である．十分に奏効した部位は白く変色しているので，その貧血部位に注入すると痛みは軽減される．

図 4　浸潤麻酔の手技
a：浸麻針は 33G を使用する
b：抜歯予定歯の全周が白色し，麻酔効果が十分得られている

Point！ 痛くない浸潤麻酔のコツ

① 麻酔針は極力細いものを選択する
② 炎症部位を刺入点として選択しない
③ 表面麻酔を十分に奏効させる
④ 刺入部の粘膜を指でしっかり緊張させる
⑤ 粘膜表面直下に注射して膨疹形成を行う
⑥ 速度はゆっくりと行う

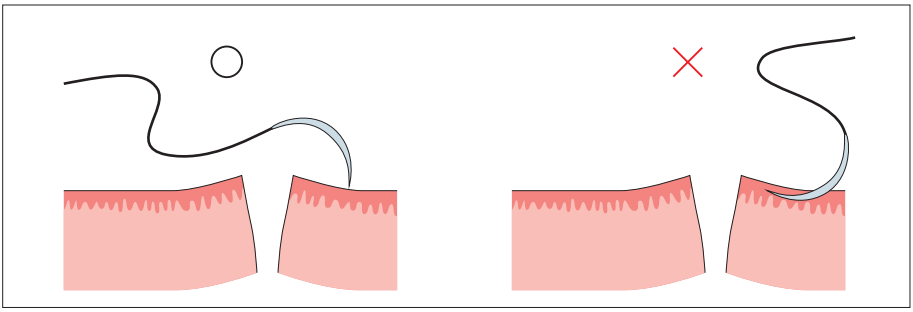

図 13　針の進め方① 針は粘膜に直角に刺入する
針は常に組織を直角で貫通しなければならない．浅い角度で刺入してしまうと，下部の弁が重なることができず治癒遅延が起きてしまう

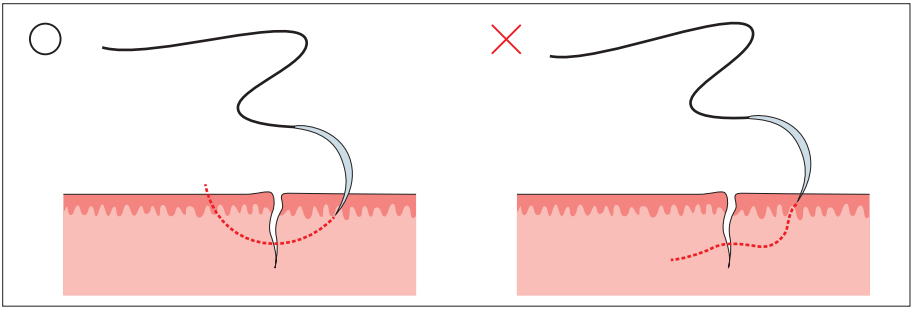

図 14　針の進め方② 針の方向性は運針で
縫合は針の曲線を受けて動かなければならない

結紮

ここでは外科結びを説明する（**図 15 ～ 17**）．

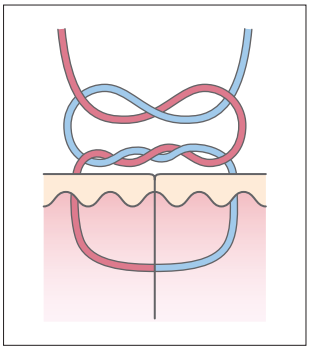

図 15　外科結び
1 つ目の結び目のみ二重に回し，糸の滑りを防止して緩みにくくする結紮法である．ナイロン等，モノフィラメントの縫合糸は摩擦係数が低く緩みやすいため，有効である（文献[8]より）

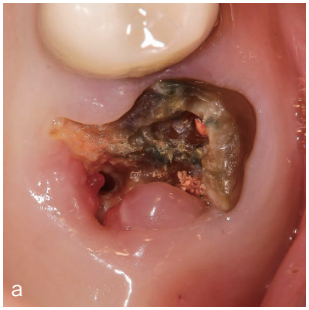

図 8　⎢6 の補綴装置が脱離し，二次う蝕が存在した症例

a：健全歯質量と歯冠歯根比からも ⎢6 は保存不可能と判断した．3 根存在し，歯根膜腔からの脱臼操作では残存歯質の状態からも困難であるため，分割抜歯を計画した．被覆粘膜により歯根膜腔が確認できない状態であり，まずは抜歯処置が行える環境を構築する必要がある

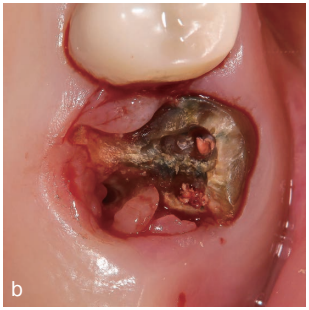

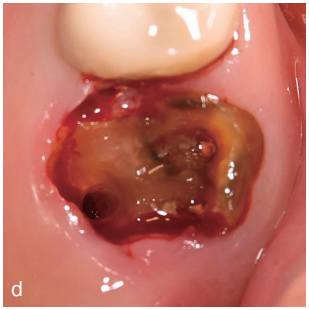

b，c：ステップ① 被覆粘膜の除去. No15のメス刃にて被覆粘膜を除去し, 歯の全周が確認できる状態にした. 術野の確保は術者の心理的負担の軽減にも繋がる

d：ステップ② 軟化象牙質の除去．歯根膜腔と根管孔の位置の確認が容易になる

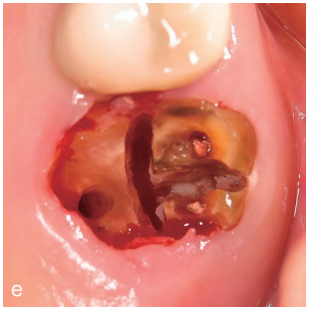

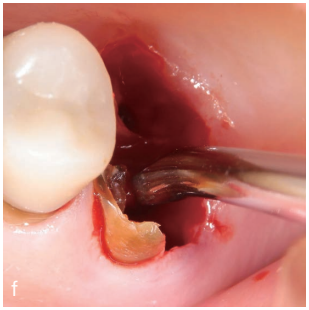

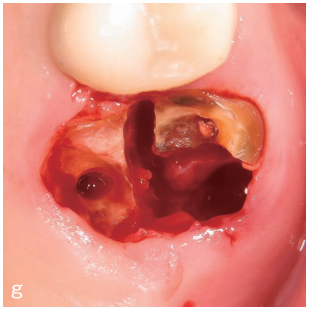

e：ステップ③ ゼックリアバーにて T 字に分割．バーにて根分岐部の骨や切断部終点の歯肉を損傷させないように慎重に行う

f，g：ステップ④ 挺子を挿入し脱臼．頬側の歯肉や歯槽骨の損傷に気を付けながら，切断面に挺子を挿入していく．順番としては，① 近遠心側切断面に挺子を挿入して分割，② 頬舌側切断面に挺子を挿入して回転を加えると，近遠心根のどちらかが脱臼することが多い．近遠心根の抜去後，その抜去スペースの方向に口蓋根を脱臼させる

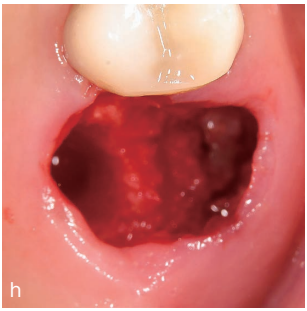

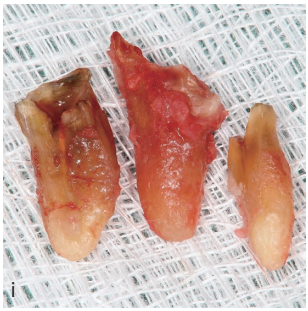

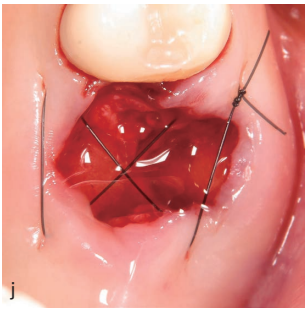

h，i：ステップ⑤ 分割抜歯後掻爬．再生能力のある歯根膜が少しでも残るように，病巣部のみ取り除く
j：ステップ⑥ 抜歯窩内に結び目がこないよう注意する

Point！ オキシテトラコーンと吸収性のゼラチンスポンジ

オキシテトラコーンは術後感染防止を目的として抜歯窩に１～数個を挿入する．テトラサイクリン系抗生物質に過敏症の患者には使用しない．吸収性のゼラチンスポンジは血餅保持のために抜歯窩内に挿入する．短期間で生体に吸収されてしまうので，異物が残存する心配がない．