無理なくできる

再生療法導入マニュアル

著 木村 英隆
日本歯周病学会 歯周病専門医・指導医
日本臨床歯周病学会 指導医

はじめに

日本は毎年平均寿命を更新し、世界の長寿国に位置づけられています。その背景には医療技術の発展がありますが、国民１人１人の健康志向が高まっていることも起因しています。

健康志向は口腔内にまで及び、「歯をきれいにしたい」、「自分の歯で噛みたい」と願うようになってきました。インプラント治療もかなり普及してきましたが、やはり患者は「できるだけ自分の歯を残したい」と願っているのです。

歯を失う原因の第１位は『歯周病』です。国民に歯周病の知識は広く認識されていますが、実際には患者の口腔内には軽度から重度に至る歯周病が散見されます。歯周病が重度に進行し根尖まで骨吸収が波及した歯はどうにもなりませんが、現在では軽度から中等度の骨吸収は再生療法によって歯槽骨をもとに戻すことができるようになりました。骨吸収がわずかの時点、すなわち初期の段階で再生療法を施すことで、歯周病の進行を止め歯周組織を再生させることができるようになったのです。

歯周病を患っている患者は、私たちの周りにたくさんいます。私たち歯科医師は、このような軽度あるいは中等度の歯周病患者に十分な歯周治療が提供できているでしょうか？　歯を救うこと、歯周病の進行を止め歯を救うことは、歯科医師の責務だと思います。

患者からは、「食べたい物が食べられない」、「硬いものが噛めない」、「おいしく噛めない」という声もよく耳にします。患者の『食べる』という日々の楽しみに貢献するためにも、初期の歯周病に対応することが大事なのです。

そこで本書は、『再生療法』に焦点を絞り、読者の皆さんが手術前にあるいは手術中に読めるように簡潔にまとめました。本書には、再生療法をする際の術式や必要な器具も掲載しています。

本書を片手に、ぜひ再生療法を習得してください。

2019年9月

木村英隆

目　次

はじめに…… 2

Part 1　再生療法を成功させるための基礎知識 …… 5

Chapter 1　再生療法を成功させる４大条件 …… 6

【成功につながる条件】

①初期の垂直性骨欠損に早期に対応する…… 7

②必要に応じて根管治療を行う…… 8

③動揺度は可及的に減少させる…… 9

④歯周基本治療のSRPはほどほどにする（歯肉を挫滅させない）…… 10

Chapter 2　再生が期待できる症例を知る —適応症— …… 12

【QUESTION & ANSWER】

Q プロービング深さは？ …… 12

Q 骨欠損の形態は？ …… 13

Q 根分岐部病変は何度まで？ …… 14

Q ルートトランクの長さは？ …… 15

Q 根分岐部の位置は？ …… 15

【はじめて導入するならこんな症例】

Case 1　３壁性骨欠損症例 ①…… 17

Case 2　３壁性骨欠損症例 ②…… 17

Case 3　３壁性骨欠損症例 ③…… 18

Case 4　根分岐部病変Ⅰ度症例 …… 18

【慣れないうちは避けたほうがよい症例】

Case 5　１壁性骨欠損症例 ①…… 19

Case 6　１壁性骨欠損症例 ②…… 19

Case 7　上顎大臼歯（３根）近遠心の根分岐部病変Ⅱ度 …… 20

Case 8　下顎大臼歯（遠心２根）遠心の根分岐部病変Ⅱ度 …… 21

Chapter 3　再生療法の分類と術式選択のしかた …… 22

Chapter 4　エキスパートが使っている！ 成功を導く手術器具 …… 24

替え刃メス…… 24

骨膜剝離子…… 25

デブライドメント用器具…… 26

縫合用器具･機材 …… 28

Part 2　治療ステップ別･成功に導く必須テクニック …… 29

STEP 1　歯周基本治療…… 30

Case 9　歯科衛生士による歯周基本治療とメインテナンス …… 31

☞ レジン固定のしかた …… 33

☞ 暫間冠による固定のしかた …… 33

STEP 2 切開 …… 34
STEP 3 剝離 …… 39
Case 10 歯間乳頭保存術(改良型)による切開と剝離の実際 …… 42
STEP 4 骨内欠損の掻爬と歯根面の滑沢化 …… 44
☞ 歯槽骨上に残存する軟組織の除去方法 …… 45
Case 11 歯槽骨上に残存する軟組織除去の実際 …… 46
☞ 歯根面滑沢化の方法 …… 47
Case 12 エナロメルプロジェクションへの対応も行う …… 48
Case 13 軟組織の掻爬と歯根面の滑沢化の効果 …… 49
STEP 5 再生材料の応用 …… 50
☞ 骨補填材を応用する際の注意点 …… 51
☞ 自家骨採取のしかた …… 52
Case 14 自家骨の充填例 ① …… 53
Q 骨補填材は何を選択すればよいでしょうか? …… 53
Case 15 自家骨の充填例 ② …… 54
☞ 現在利用できる生物製剤は2つ …… 55
Q Emdogain® とリグロス® はどのように使い分ければよいでしょうか? …… 55
●Emdogain® の効果的な応用法 …… 56
Case 16 Emdogain® の塗布例 ① …… 57
Case 17 Emdogain® の塗布例 ② …… 57
●リグロス® の効果的な応用法 …… 58
Case 18 リグロス® の塗布例 …… 59
☞ 自家骨とEmdogain® を併用する際の注意点 …… 60
☞ 骨補填材とEmdogain® を併用する際の注意点 …… 61
STEP 6 縫合 …… 62
Case 19 懸垂縫合と二重単純縫合を行った縫合例 …… 65
Case 20 各種縫合を複合的に用いた症例 …… 65
STEP 7 術後管理 …… 66
☞ 抗生物質と鎮痛剤の術後投薬 …… 67
☞ 手術部位の管理(患者自身の管理) …… 67
☞ 来院での手術部位の洗浄(術者の管理) …… 68
☞ 抜糸のしかた …… 69
STEP 8 メインテナンス …… 70

Part ● 3 Case Study …… 71

CASE 1 【軽度】垂直性骨欠損 ① …… 72
CASE 2 【軽度】垂直性骨欠損 ② …… 76
CASE 3 【中等度】垂直性骨欠損 …… 80
CASE 4 根分岐部病変Ⅰ度 …… 84

Part ● 1

再生療法を成功させるための基礎知識

Chapter 2 再生が期待できる症例を知る —適応症—

どのような治療法にもいえるように、再生療法の効果が期待できる症例・できない症例があります。特に**初心者は、難症例にチャレンジするよりも、確実に成功する症例を選び、経験を増やすことを第一に考えましょう**。失敗を最初に経験してトラウマになるよりも、コツコツと成功体験を積み重ねていくほうが、精神的にも、患者利益という面でも望ましいと思いませんか？

Q プロービング深さは？

A もっとも再生が期待できるのは、歯周基本治療後のプロービング深さが 6〜7mmの骨内欠損

骨欠損が大きくなればなるほど、難易度は高くなります。骨縁下ポケットが4〜5mmがもっとも再生療法の効果が期待できます。したがって、**歯周基本治療後の再評価でプロービング深さが6〜7mmの骨内欠損がもっとも再生が期待できます**（初診時の検査では7〜8mm程度でしょう）。

Q 骨欠損の形態は？

A もっとも再生が期待できるのは、3壁性骨欠損

骨内欠損を取り囲む骨壁が多いほど再生が期待できます（図1-2-1）。**もっとも効果が期待できるのは3壁性骨欠損**で、次に2壁性骨欠損です。さらに骨吸収が進行した1壁性骨欠損あるいは4壁性骨欠損は、初心者は手を出さないほうがいいでしょう。また、**骨内欠損が小さいもののほうが大きいものよりも効果は大きい**です。

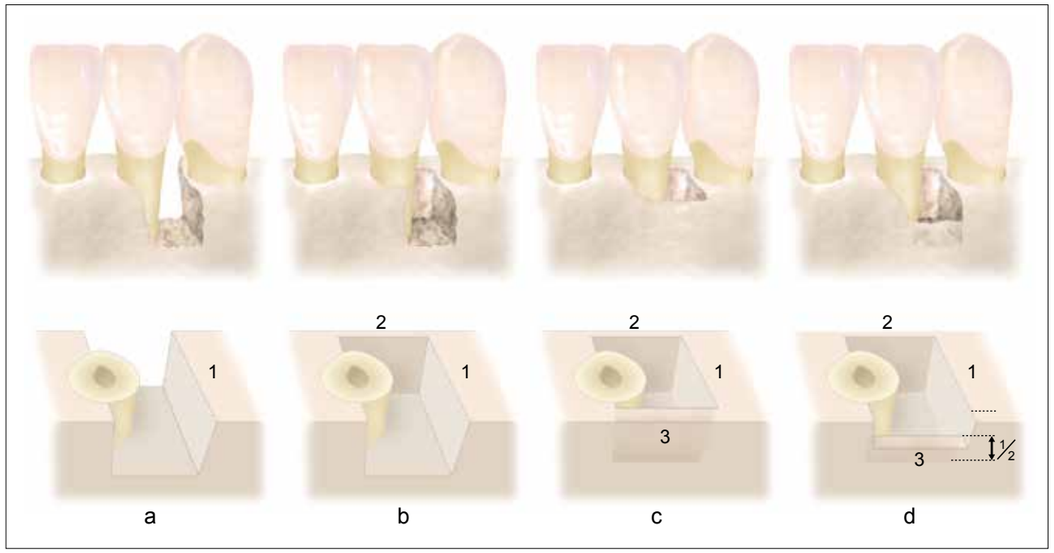

図1-2-1●骨欠損の分類。a：1壁性骨欠損、b：2壁性骨欠損、c：3壁性骨欠損、d：複合型（下方1/2は3壁性骨欠損、上方1/2は2壁性骨欠損の例）。再生療法では3壁性骨欠損が狙い目だが、1壁性骨欠損や4壁性骨欠損は難易度が高い。

適応症判断の Check Point 2

根分岐部病変Ⅱ度でも、次の歯は操作性も困難であり、初心者は避けましょう

- 上顎大臼歯（３根）……近心および遠心の根分岐部病変Ⅱ度
- 下顎第一大臼歯（遠心２根）……遠心の根分岐部病変Ⅱ度

Attention！

▶慣れないうちは避けたほうがよい症例―3

上顎大臼歯（3根）近遠心の根分岐部病変Ⅱ度

Case7-1●初診時エックス線写真。|6 近心は根分岐部病変Ⅰ度、遠心は根分岐部病変Ⅱ度です。

Case7-2●|6 近心の根分岐部病変Ⅰ度の状態。

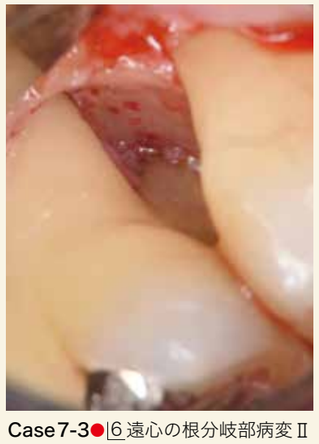

Case7-3●|6 遠心の根分岐部病変Ⅱ度の状態。|7 があるため、器具の到達性がとても悪いです。

Attention！

▶慣れないうちは避けたほうがよい症例―4

下顎大臼歯（遠心２根）遠心の根分岐部病変Ⅱ度

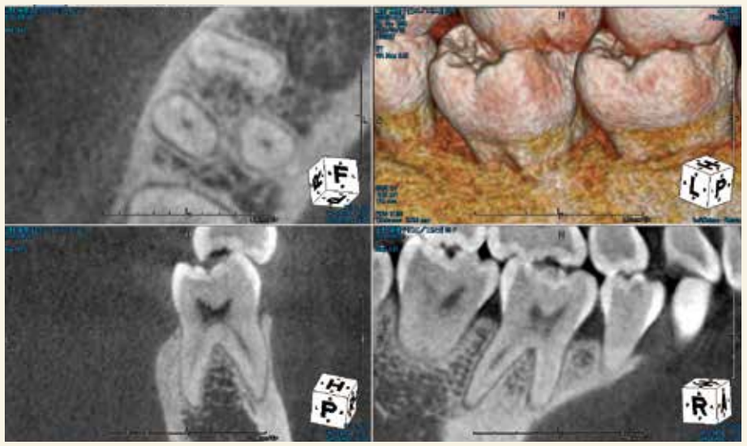

Case8-1●正常な遠心根が２根ある下顎第一大臼歯の例。遠心の根分岐部は見られるが、開口部は低い位置にあります。歯周病がよほど進行しないかぎり、根分岐部病変に至ることはないでしょう。

根分岐部病変が進行していると…

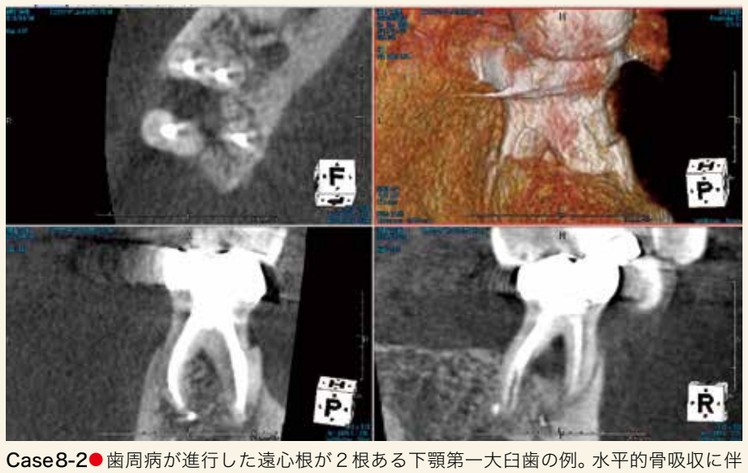

Case8-2●歯周病が進行した遠心根が２根ある下顎第一大臼歯の例。水平的骨吸収に伴い遠心の根分岐部病変が進行しています。このような場合、遠心の骨吸収がかなり進行しているか、あるいは頬側および舌側の根分岐部病変が進行していることが多いでしょう。この部位は器具の操作性が悪いため、難易度が高くなります。

Case 10

歯間乳頭保存術(改良型)による切開と剥離の実際

●頬側の切開と剥離

Case 10-1● 3|3 に歯間乳頭保存術(改良型)を実施します。

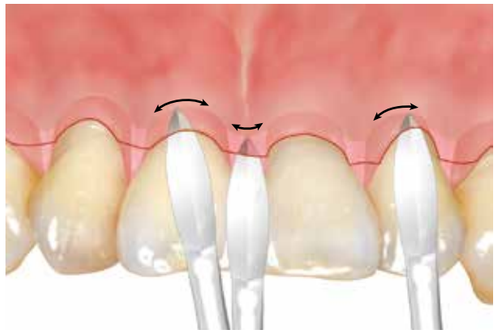

Case 10-2●歯間乳頭に水平切開を加え、頬側の歯肉溝内切開を入れます。二次切開として、オーバンナイフを用いて骨膜の切開を十分に行います。骨にしっかり当てて擦るように切開するのがポイントです。

Case 10-3●頬側の全層弁をハッシュフェルト20(Hu-Friedy)あるいはTG-O(Hu-Friedy)を用いて剥離します。

●歯間乳頭部の剥離

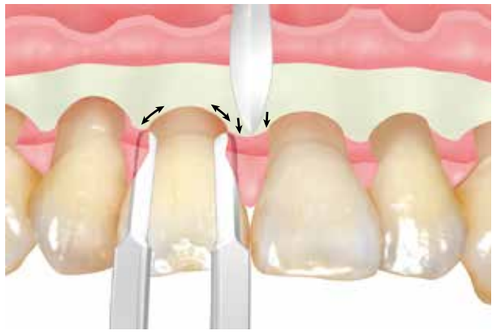

Case 10-4●頬側から歯間乳頭部の歯肉溝内の骨膜切開を行い、歯間乳頭と骨が接する部位にもオーバンナイフを挿入して剥離する。

●口蓋側の切開と剥離

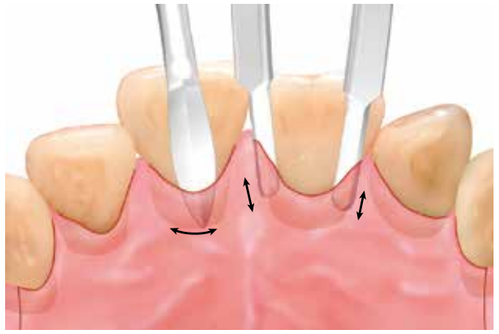

Case 10-5●口蓋側の歯肉溝内の骨膜切開を行います。オーバンナイフは厚みと幅があるため、しづらい場合はCK-2が便利です。

Case 10-6●口蓋歯肉と歯間乳頭を剥離します。歯間乳頭を骨から十分に剥離し、口蓋側は隅角部に剥離子を挿入し回転することで、歯間乳頭と一塊で剥離することができます。

Case 10-7●歯間乳頭が十分に剥離されたことを確認してから、口蓋歯肉を剥離翻転しましょう。

●全層弁による十分な剥離

Case 10-8、9●頬側・口蓋側ともに全層弁にて十分に剥離することで、次のステップ(骨内欠損の掻爬と歯根面の滑沢化)が容易になります。

Case 11

歯槽骨上に残存する軟組織除去の実際

Case 11-1a●初診時の口腔内写真。

Case 11-1b●初診時のデンタルエックス線写真。1 近心に垂直性骨欠損像が見られます。

Case 11-2●歯周基本治療終了後、1 近心に11mmの歯周ポケットを認めます。

Case 11-3●全層弁を剥離すると1 近心から中央に大きな骨欠損が見られます。歯根表面には歯石が付着しています。

▼歯槽骨上の軟組織除去後の状態

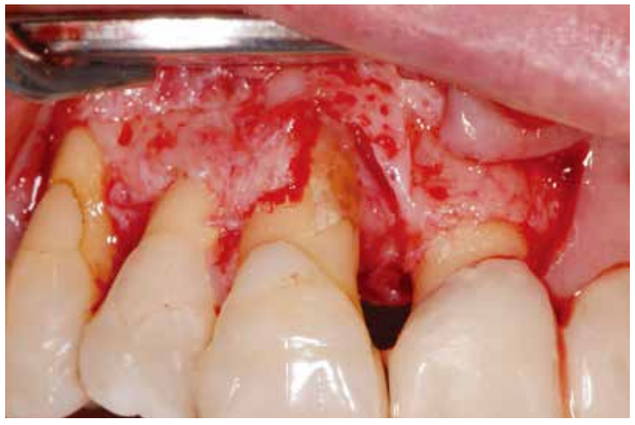

Case 11-4●ユニバーサルキュレットおよびグレーシーキュレットを使用して、歯槽骨上に残存する軟組織をすべて除去します。

歯根面滑沢化の方法

歯根面に残存する歯石と沈着物は、超音波スケーラーで完全に除去します。**超音波スケーラーによって歯根面を滑らかにし**、その後、**グレーシーキュレットを用いて歯根面を滑沢にします**（図1-4-5、Case12、13）。

掻爬と滑沢化の Technical Point 3

最初は超音波スケーラー、次にグレーシーキュレットで滑沢化する

❶ 超音波スケーラーにて歯石と沈着物、着色を除去する。

❷ その後、グレーシーキュレットにて歯根面を滑沢化する。

▼歯根面滑沢化後の状態

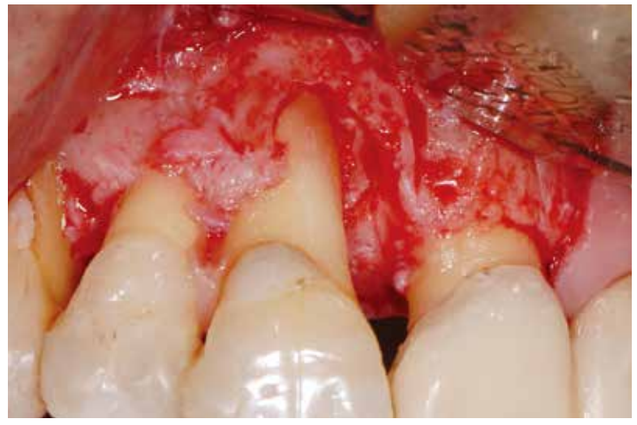

Case 11-5●歯根面に残存する歯石を超音波スケーラーで完全に除去し、グレーシーキュレットを用いて歯根面を滑沢にします。