包括的治療戦略 Vol.2

for Functional Management

Comprehensive Treatment Strategies Vol.2

土屋　賢司　著

医歯薬出版株式会社

Opening graph

時間軸から学ぶ 長期維持治療戦略の重要性

ここで紹介するのは，いまから 9 年前に発刊された『包括的治療戦略』で提示した症例のその後の経過である．

前著では術後 8 年までを掲載したが，その後も経過を追い続けており，ここでは術後 15 年の写真を提示したい．

大きく崩壊していた症例だが，治療後に問題なく長期間保たれている要因の一つに「骨格と歯列の調和」が挙げられる．詳しくは，Chapter 1（P.21 ～）に解説しているので，そちらも併せてご覧いただきたい．

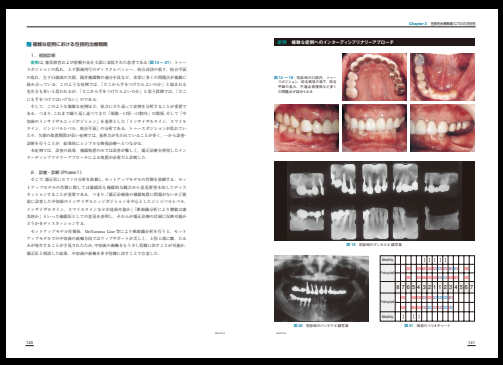

Before

After

After
15 years

Fig. 127-1, 2　完成した最終補綴物．上顎前歯部は３ユニットブリッジ，下顎は $\overline{3+3}$ がベニア，その他は $\overline{765|567}$ はクラウン（上下顎第一小臼歯は以前の矯正治療で抜歯）

Fig. 128-1　最終補綴物装着時

Fig. 128-2, 3　最終補綴物装着時の上下顎咬合面観
臼歯部咬合面にこれだけの展開角を得るには，適正なカップリングと適正なアンテリアガイダンスの付与が不可欠である

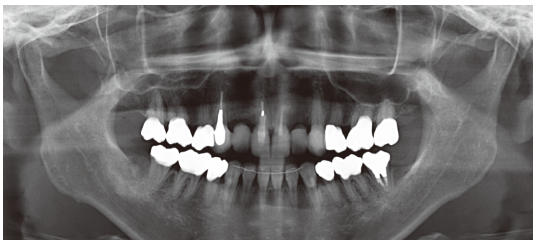

Fig. 128-4　最終補綴物装着時のパノラマＸ線写真

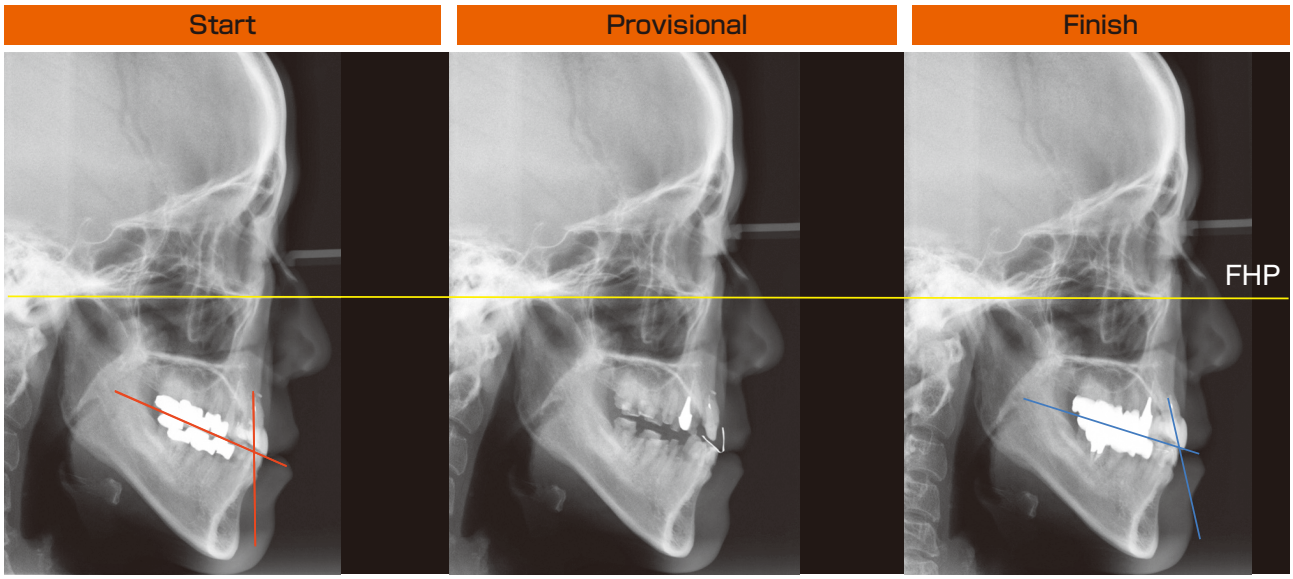

Fig. 129 セファロによる再評価．咬合平面はまだ Steep ではあるものの，可及的に Flat になっている．また上顎の歯軸も歯根方向と一致している

Fig. 130-1 術後 5 年経過時

●再評価

術後のセファロによる再評価では，咬合平面はまだ Steep ではあるものの，可及的に Flat になっている．また上顎の歯軸も歯根方向と一致している（Fig. 129）．

現在，術後 5 年が経過しているが，問題なく，順調に推移している（Fig. 130）．

まとめ

そもそも骨格が正常で，咬合平面や歯軸も適正であれば，口腔内はここまで崩壊しないだろうし，歯科治療にこれだけの期間を費やすこともないだろう．口腔内がここまで悪くなるには，何らかの不調和を伴った複合的な問題がある．そこをなるべく調和のとれた方向に近づけながら治療することが重要であるが，その診断と解決法は複雑で，言うは易しだが実際は非常に困難である．

Fig. 27-5　回転防止のための刻みを入れる

Fig. 27-6　口腔内に装着し，印象採得を行う

Fig. 27-7　クラウンを予定している隣在歯の最終支台歯形成を行う

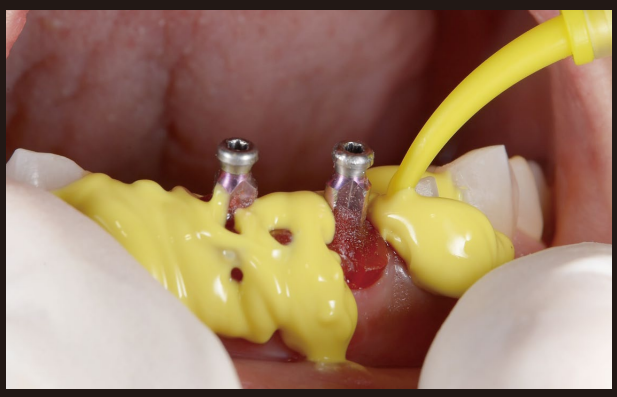

Fig. 27-8　4 前歯同時に印象採得を行う

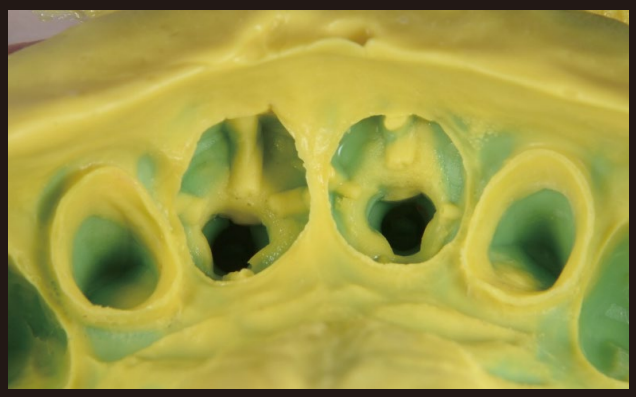

Fig. 27-9　採得された印象面

●最終補綴物の装着

2|2 にクラウン，1|1 にインプラント上部構造のクラウンを装着した（Fig. 28～30）．術前，術後のガムラインを比較してみたい（Fig. 31，32）．両側の犬歯は天然歯であり，歯冠長延長術のみ行っているが，歯肉縁下にこれだけのエナメル質があったということである．このガムラインを術前に想定しておかなければ，ガミースマイルの改善もできないし，1|1 インプラントの適切な埋入深度は設定できないし，GBR の目標も設定できないのである．

Fig. 28　最終補綴物装着時

Fig. 29　1|1 骨欠損部の歯槽骨，歯肉のボリュームを回復することができた

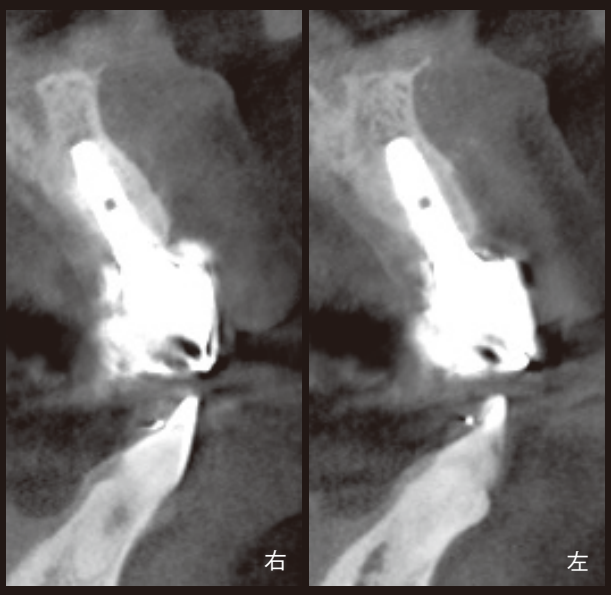

Fig. 30　術後の CT 像

Fig. 31，32　術前術後の比較．天然歯の犬歯のガムラインの位置に注目されたい．これだけガムラインが変化しており，歯肉縁下にこれだけのエナメル質があった．このガムラインを術前に予測することが本症例の鍵である