歯内療法を成功させるための logic

神戸　良 *Ryo Kambe*

医歯薬出版株式会社

CHAPTER 1

根尖性歯周炎の原因から考える

無菌的処置環境の重要性

はじめに

近年，歯内療法における器具や材料の進歩は著しく，マイクロスコープ，超音波器具，Ni-Ti ロータリーファイル，バイオセラミックマテリアルなど枚挙にいとまがない．最新の器具や材料は確かにわれわれの日常臨床をより良いものとしたことに間違いはない．たとえば，筆者も歯内療法を行う際，マイクロスコープなしの診療はもはや非常に困難なものと感じている．マイクロスコープを使用することで，これまで暗闇の中で小さく不確かだった根管が明るく非常に鮮明に拡大されるため，多くの情報を得ることができ，歯内療法の精度も向上した．このように，臨床家として最新の器具や材料に精通しておくことは，患者利益のために必要なことである．しかし，単純に最新の器具や材料を臨床に応用するだけで，歯内療法の成功率は向上するのであろうか？

歯内療法の目的とは「根尖性歯周炎の予防と治療」である（**図 1**）．この目的を高い成功率をもって達成するためには，ただ単純に最新の器具や器材を臨床応用するだけでは困難であると考える．つまり，用いるテクニックや器具器材が歯内療法の原理原則から導かれた論理（logic）に基づいたものでなければ，根尖性歯周炎をマネージメントすることはできないのと同時に，患者利益を著しく損なうこととなる．そこで本書では，歯内療法の原理原則から導き出された logic を整理して解説する．これらの logic を構築することで，器具や材料に振り回されることなく，根尖性歯周炎をマネージメントでき，ひいては患者利益に寄与できるものになると確信している．

歯内療法の目的は“根尖性歯周炎の予防と治療”

図 1　歯内療法の目的

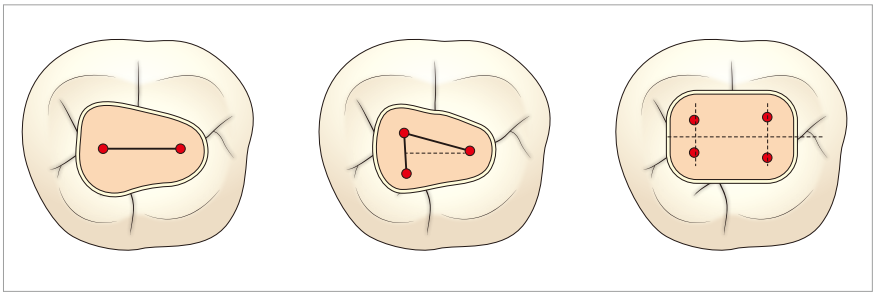

図 3 下顎大臼歯における根管口探索（Krasner 2004[9]）
対称性の法則が用いられる．根管口部は対称的に位置している．つまり，頬舌側または近遠心側に偏った根管があれば，反対側にも存在する可能性が高い

Case 1 MB2の発見

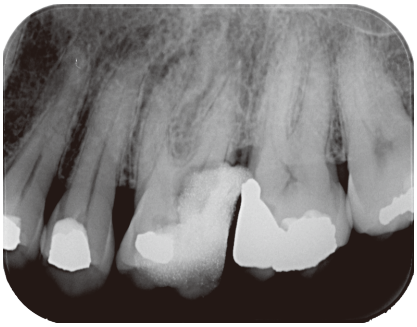

1-1 術前

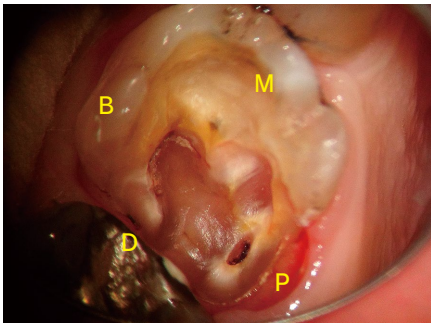

1-2 セメント充填物と齲蝕の除去

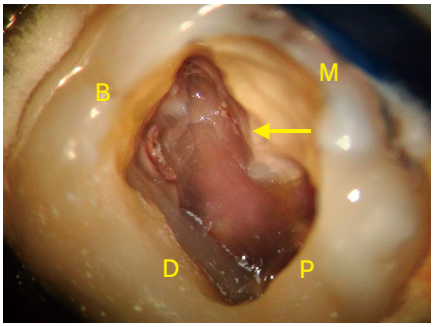

1-3 隔壁作製後にラバーダム防湿を行った．矢印の箇所に MB2 を発見

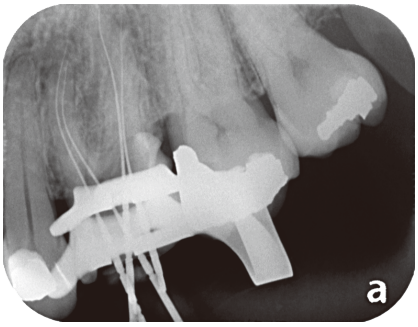

1-4 ファイル試適

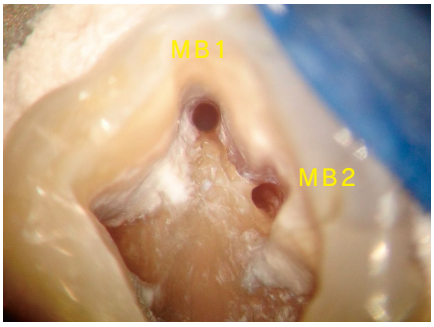

1-5 根管拡大形成後

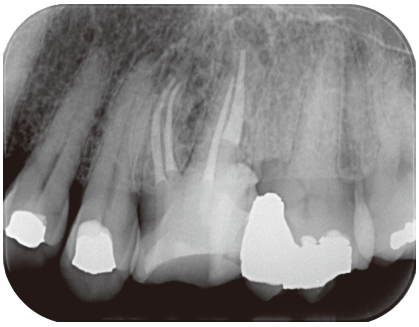

1-6 根管充填後

大臼歯における根管口探索には，いくつかのルールがあるので紹介する．下顎大臼歯の根管口探索に参考となるのが「対称性の法則（Krasner and Rankow's Low）」である[9]．この法則を下顎大臼歯に用いることで，効率的に根管口の探索が可能となる（**図 3**）．上顎大臼歯における MB2 の発現率は，Stropko[10] の報告によると第一大臼歯が 93%，第二大臼歯が 60.4%と比較的高頻度で発見されることが多い．上顎第一大臼歯は見逃しの根管が多いことでも知られており，Karabucak ら[11] は，1,397 本の歯を CBCT で調べたところ，全体の 23.04%に見逃し根管があり，なかでも上顎第一大臼歯が 40.1%と最も多かったとしている．筆者の臨床でも MB2 の見落としによる再治療の症例は高頻度で遭遇する．MB2 の探索の目安としては，MB1（近心頬側第 1 根管）から P（口蓋根）方向に進んだ石灰化物の下に存在することが多い[12]（**Case 1**）．

①下顎第一大臼歯：咬頭から根尖の歯軸に沿った割断面

②咬合面からアクセスキャビティの形成を行った状態

③ストレートラインアクセスがなされていない状態(②)で，ファイルを根尖方向に進めようとすると，根管口部の歯質（矢印）が張り出しているため，根管の湾曲が強い（黄色線）

④ストレートラインアクセスを行うことで，根管口部の歯質の張り出しがなくなり，根管の湾曲が緩やかになった（黄色線）．そして，ファイルがスムースに根尖に到達できる

図 4　ストレートラインアクセス

ストレートラインアクセス

1 ストレートラインアクセスの重要性

ストレートラインアクセスは，その後に続く根管拡大形成のクオリティを左右すると言っても過言ではない．ストレートラインアクセスとは，具体的には根管口部の象牙質の張り出しを除去することである．ストレートラインアクセスを形成することで，根管の湾曲度を減少させ，根管拡大形成時に起こるレッジやトランスポーテーション（根尖の変位），歯質の過剰切削を予防することができる．また，ストレートラインアクセスは根管拡大形成時の作業長や拡大号数の決定にも関与する．そのため，ストレートラインアクセスを確実に行うことは非常に重要なステップである（**図 4**）．ストレートラインアクセスが完了する前の段階で，ISO ＃ 10 の K ファイルなどを根管の方向確認のため根管口部に挿入する程度であれば問題はないが，ファイルを根尖方向へと無理に挿入すると前述したような根管拡大形成時のエラーが生じる．

余談にはなるが，筆者は歯内療法に特化した診療を行っており，その多くが再治療の症例である．それらのうち，ファイルの破折やレッジ，根尖孔への穿通性がないといったトラブルの多くは，このストレートラインアクセスがなされていないことに起因している．そして，多くはストレートラインアクセスを修正することで解決するものと感じている．

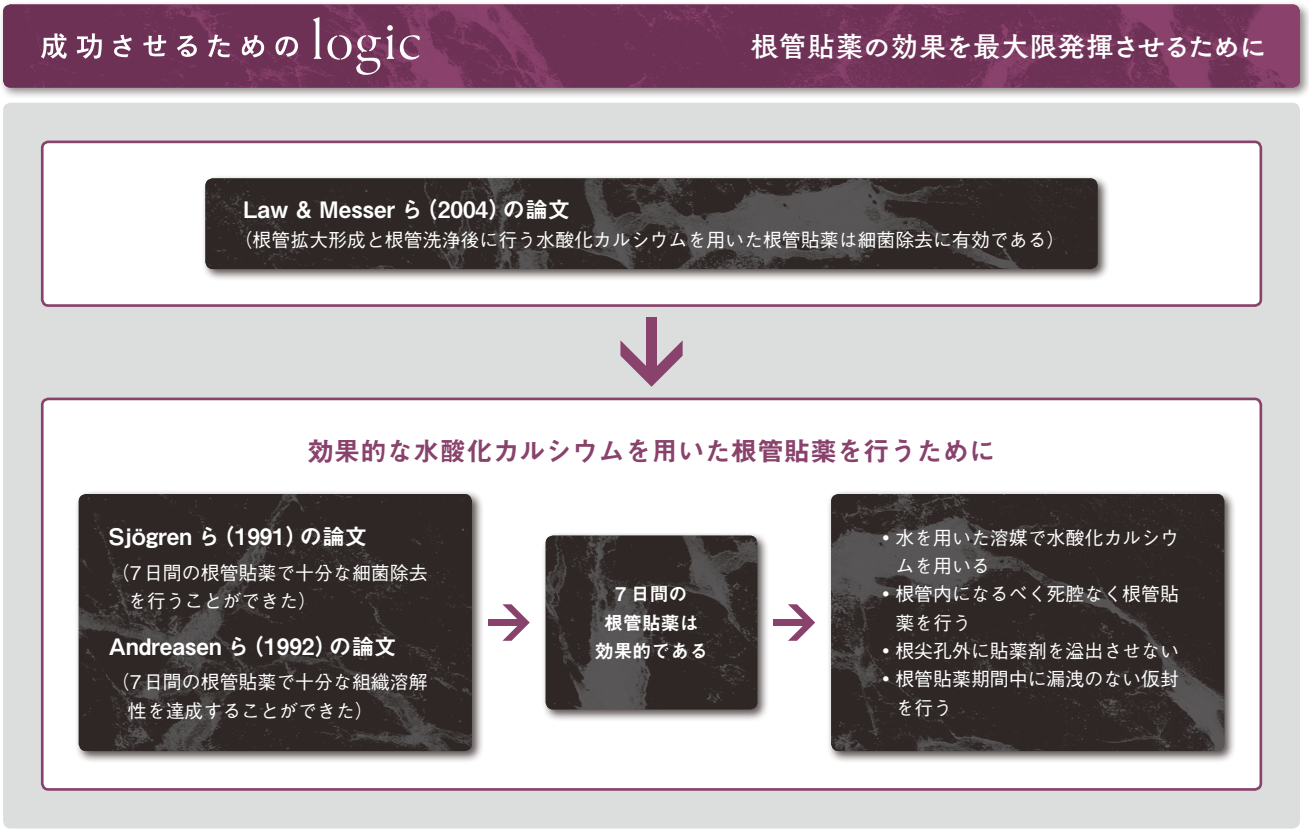

ジなどを用いて根尖孔外に溢出させることは，重篤な組織傷害を起こす可能性があるので，厳に慎むべきである[10]．

根管貼薬の期間

水酸化カルシウムの貼薬期間は細菌除去の観点から，7日間の根管貼薬で細菌が効果的に除去できたと報告されている[11]．*In vitro* の報告ではあるが，組織溶解性の観点でも7日間の水酸化カルシウムの作用で十分な組織溶解性を示したと報告されている[12]．これらのことから，7日間の根管貼薬で効果を発揮するものと考えられる．

水酸化カルシウムを長期間貼薬することによる象牙質の強度低下については，Andreasen ら[13] のヒツジの根未完成歯を用いた実験で，破折抵抗が1年間で50％以下に減じたと報告されており，長期間にわたる水酸化カルシウムの根管貼薬は歯根破折のリスクを高める可能性があることを示唆している．しかし，Yassen ら[14] の水酸化カルシウムの長期間貼薬と歯根破折に関するシステマティックレビューでは，歯根破折との直接的な関係を示す臨床研究はないとしている．すなわち，*in vitro* の研究では5週間かそれ以上の根管貼薬で歯根象牙質の機械的強度の低下を示したとされているが，1カ月以内の根管貼薬が歯根象牙質の機械的強度を減じさせるという決定的なデータは現時点ではないとしている．以上のことから現時点では，水酸化カルシウムの長期間の貼薬に

Case 3 上顎大臼歯の再治療におけるガッタパーチャ除去

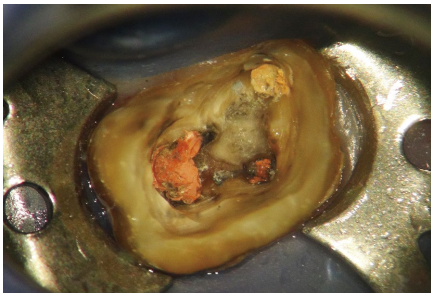

3-1 ⑥のコア除去後

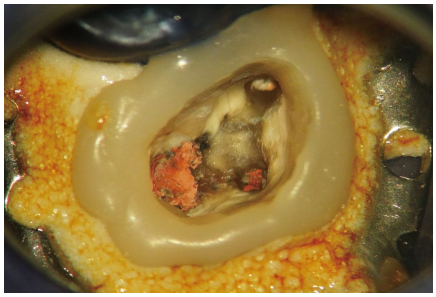

3-2 齲蝕除去後，コンポジットレジンを用いて隔壁を作製．オラシールを用いてラバーダムシートとクランプとの隙間を封鎖後，患歯の消毒を行った

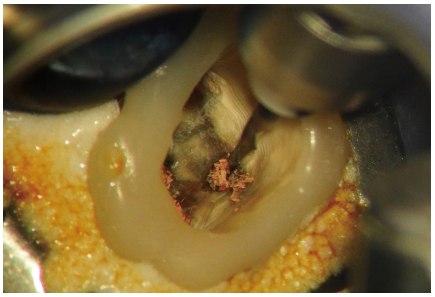

3-3 Ni-Ti ロータリーファイル（D-Race）を用いて遠心頬側根の根管中央部付近までガッタパーチャの除去を行った

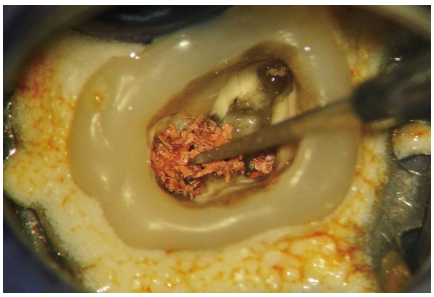

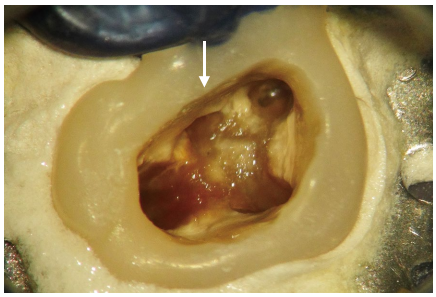

3-4 超音波チップ（ET-20D）を用いて口蓋根の根管中央部付近までガッタパーチャの除去を行った

3-5 それぞれの根管の根尖部は超音波チップ（AM ファイル，白水貿易）と H ファイルを用いてガッタパーチャを除去．MB2 の開口部らしきものを認める（矢印）．MB2 はこの後，ストレートラインアクセスを修正し，ネゴシエーション，根管拡大形成を行った

なお，筆者はガッタパーチャ溶解剤による除去方法はガッタパーチャの被膜が根管内壁に残留してしまい，根管洗浄効果や根管内の接着を阻害する可能性があるため，ほとんど使用することはない[12]．

2 ガッタパーチャ除去の実際

根管上部のガッタパーチャ除去は，主に高回転の Ni-Ti ロータリーファイルを用いて除去を試みる[13]．この際，Ni-Ti ロータリーファイルに食い込みを感じて挿入できる場合はガッタパーチャを絡め取って除去を行う．Ni-Ti ロータリーファイルがガッタパーチャに食い込みを感じない場合は，電熱式根管プラガーなどのヒートソースや超音波チップを用いてガッタパーチャを軟化させ，Ni-Ti ロータリーファイルが食い込みやすくする．ある程度，除去ができたらマイクロスコープなどで根管壁面をよく観察し，ファイルが触れられずに根管壁面やイスムスなどに残ったガッタパーチャを超音波チップやスクレイパーなどを用いて除去する．この方法で根管中央部までは除去を行う．根尖部付近のガッタパーチャは手用 SS ファイルの K ファイルを Turn & Pull モーションで除去したり，手用 SS ファイルの H ファイルで食い込ませて根尖孔外に押し出さないように注意しながら慎重に除去を行う（**Case 3**）．

CHAPTER 3

患者利益を追求した

歯内療法介入の意思決定

歯内療法介入の意思決定

日常臨床において歯内療法を介入する際に考慮されるべき事柄は，歯内療法の対象となる歯が口腔内で保存され機能していくかを見極めることである．つまり，歯内療法の介入に限局した意思決定においては，1 歯単位における患者の健康利益を守ることができるか否かが考慮されるべき事柄である．しかし，歯内療法の介入の意思決定は時として非常に困難であり，日常臨床においてはその意思決定に迷いが生じることもあろう．適切な意思決定を行うためには的確な診断が重要であることは言うまでもないが，日常臨床では診断ができたとしても治療介入の意思決定が簡単にできるとは限らない．すなわち，歯内療法において根尖性歯周炎が存在しているという診断は比較的容易に行うことができても，患者やその歯の抱える種々の問題から実際に治療を介入すべきか否かに頭を悩ます場面もあろう．そもそも術前にいつも確定診断が必ずできるとは限らない．日常臨床では診断的治療介入により初めて確定診断ができることもある．

そこで，最終章となる本稿では，歯内療法を行ううえでこれらの意思決定はいかにして行われるべきかを考察していきたい．

歯内療法における難症例

歯内療法における難症例とは，いったいどのようなものであろうか？　歯内療法介入後も痛みのマネージメントができない症例であろうか？　それとも歯内療法介入後も根尖透過像の改善が認められない症例であろうか？　もちろん，これらは難症例といえるであろうが，筆者はこのような症例ではその状況に至った経緯が重要であると考える．すなわち，無菌的処置を守らずに歯内療法を介入して痛みのマネージメントや根尖透過像の改善が認められないのであれば，難症例とは考えない．歯内療法においては，守る