i-TFC根築1回法による歯根破折歯の診断と治療

編著
眞坂信夫

著
福島俊士
下野正基
眞坂こづえ

医歯薬出版株式会社

第4章

type M-Ⅳ 口腔内接着法＋再植法

1．type M-Ⅳ症例の特徴

type M-Ⅳとは，破折の範囲がフラップ手術を行えない部位であるため，意図的抜歯を行い，口腔外で破折線外側汚染部を処置して再植する方法である．

まず第一に，抜歯ができること，次に破折歯片に分離のない症例が適用となる．

処置の手順であるが，口腔外の処置時間を短くし，操作を容易にする目的で，まず破折線部の接着封鎖と支台築造を口腔内で行ったうえで，日を改めて再植する．

再植時には，抜歯に際して極力歯根膜を傷つけないこと，口腔外処置時に乾燥させないことが重要である．

乾燥を防ぐには，外気にさらす時間を最少にすることだが，生理食塩水中に浸す，抜歯窩に戻しておくなどしている．

Case1　59歳，女性．1

初診：2010.10.23　施術：2010.10.27　最終来院：2016.7.25

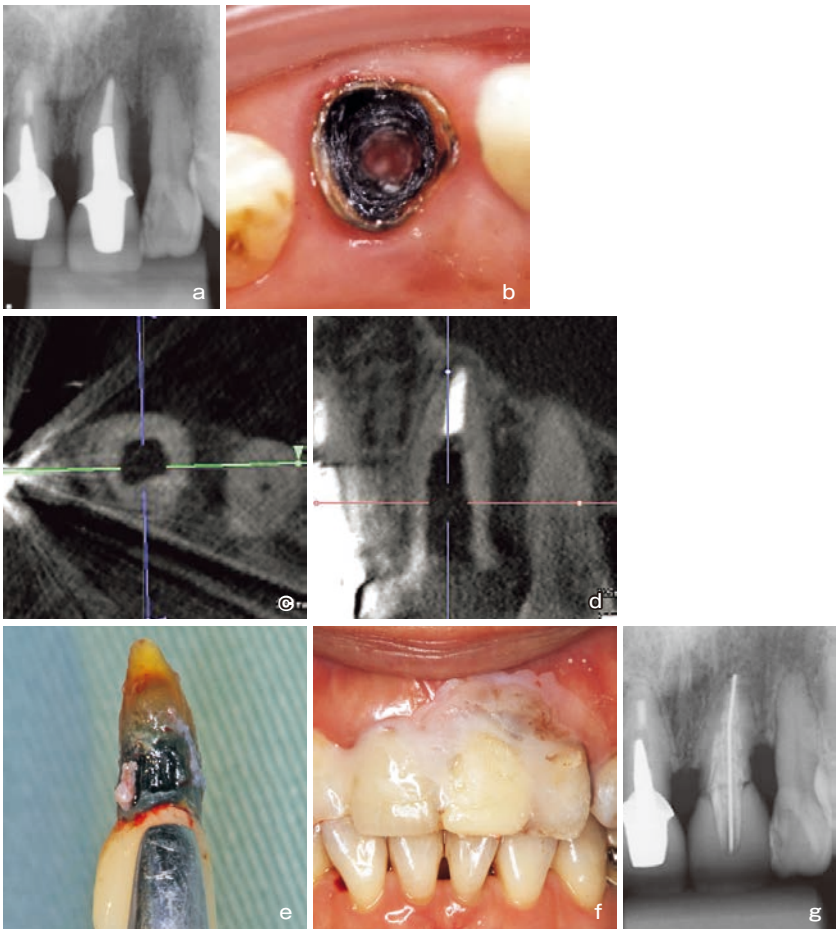

図1　唇側と遠心に歯根破折の認められた1

a　2010年10月23日初診．1年ほど前から腫脹を繰り返している．唇側中央のプロービング値は10mm，横方向への移動3mm

b　10月27日，メタルポストを除去

c, d　唇側と遠心側の骨破壊が大きい

e, f　11月16日，*i*-TFC根築1回法．テンポラリークラウンを装着し，12月14日に再植法を適用．MSBパック．6カ月間に4回の経過観察を行った

g　2011年5月17日に印象採得．6月1日にポーセレンクラウンを装着

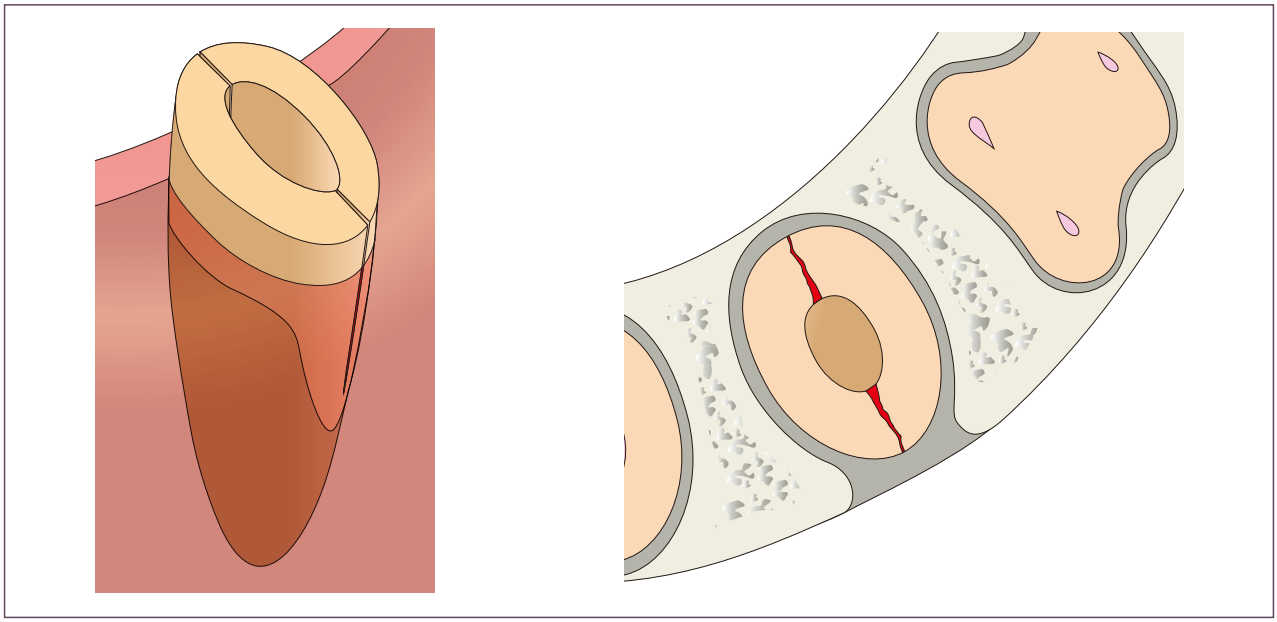

図２　type M-Ⅳの歯根破折像

Case2　47歳，女性．⌉7

初診：2012.12.1　施術：2012.12.15　最終来院：2015.10.10

図３　樋状根の⌉7の歯根破折症例

a　2012年12月1日初診．他院で歯根破折と診断され保存治療を望んで来院．近心頬側隅角部にガッタパーチャポイントが9mmまで入った．横方向にも2mm動く

b, c　12月15日にメタルポストを除去．樋状根で近心頬側隅角部に破折線，頬側中央部にパーフォレーションを確認．口腔内接着法で処置し，経過不良時には再植法を適用するということで了承を得た．2013年1月9日に根管形成，破折線部掘削清掃後，2月2日に*i*-TFC根築1回法

d〜f　3月28日．樋状根であり，またパーフォレーション部の炎症が大きいので，CBCT検査により再植法を適用することを決定．4月30日，再植法施術．左へ90°回した回転再植法を適用．5月11日にMSBパック内部の洗浄とパックの追加封鎖．6月14日にパックの除去と支台歯形成を行いテンポラリークラウンを装着後，3回の経過観察を経て，2014年3月15日に支台形成と印象採得．3月25日にポーセレンクラウンを装着

g, h　再植11カ月後のCBCT像で，歯槽骨の改善を確認

Case3　51歳，男性．$\overline{5|}$

初診：2014.6.20　施術：2014.7.1　最終来院：2015.1.13

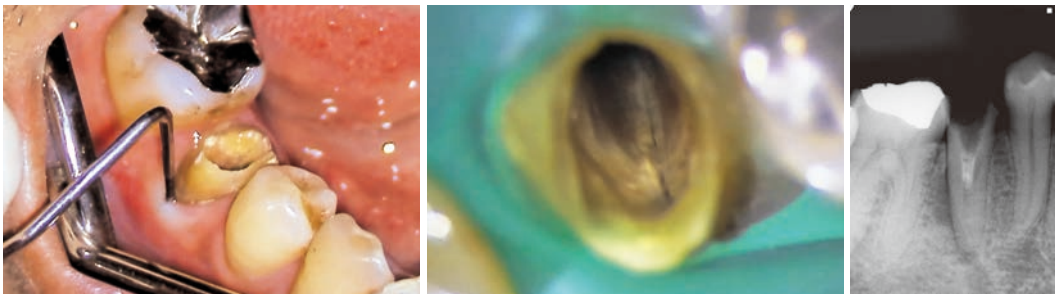

図４　type M-Ⅳの術式
a～c　術前
　根尖部まで達した頬舌方向の両側性歯根破折であった．type M-Ⅳを適用．抜歯前に支台築造までを*i*-TFC根築１回法で行っておく

d, e　抜歯
　支台築造を終えているため，鉗子を使って歯根膜損傷をおさえた抜歯ができる．歯根遠心側の歯根肉芽種をメスで削ぎ取る（2014年７月14日）

f, g　破折掘削部の接着封鎖
　掘削清掃した破折線部を表面処理材グリーンで5～10秒処理し，洗浄乾燥したうえで，ここにスーパーボンドを，シリンジを使って流し込む

h, i　抜歯窩の掻爬
　スーパーボンドの硬化には混和開始から10分ほど必要なため，この間，歯根膜の損傷を抑えるため，処置歯をいったん抜歯窩に戻し，血液に浸し，その後生理食塩水に浸漬し，硬化を待つ

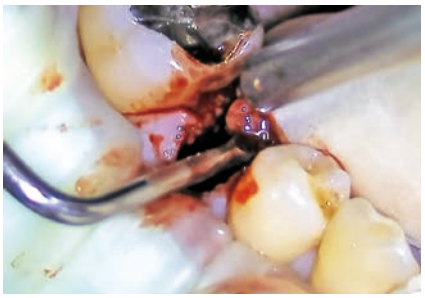

j　抜歯窩の掻爬
この硬化待ち時間に抜歯窩の掻爬を行う

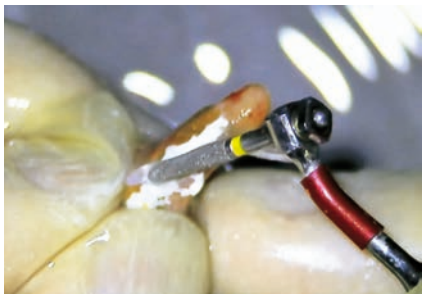

k, l　封鎖部と歯根膜損傷部の処置
スーパーボンドが硬化したら余剰部を超音波切削チップに付けたFFラウンドテーパーバーで除去する．この時，歯根膜のない根面もこのバーでデブライドメントし，汚染されたセメント質を廓清する．マイクロスコープと，超音波切削チップを使用することで，この操作が容易に行える．この間，歯根膜損傷を最小限にするために，乾燥状態とするのは歯面処理とスーパーボンドの流し込みの時だけである

m～o　再植歯の固定と創面の保護
抜歯窩に戻し，MSBパックによる固定と創面の保護処置に入る，両隣在歯の唇面中央部2mmほどを表面処理材レッドで30～60秒処理し，シリンジに入れたスーパーボンドをニードルの先端から創面に流し込みながら盛り上げる.この時，良好な封鎖を確保する要点は，創面と歯肉粘膜の乾燥である

p, g　粘膜面のパック除去
施術より3～4週後に，パックの連結部を残した状態で，歯間ブラシが入るように粘膜面を除去する．この除去は，FFダイヤモンドのラウンドテーパーバーを使用する.超微粒子のFFバーであれば，歯肉に振れても傷が着かない

r, s　クラウンの装着
再植から3ヵ月後にポーセレンクラウンを装着（2014年10月10日）