フローチャートでわかる

歯科医院における50の痛み

診断手順と治療法

福田謙一　著

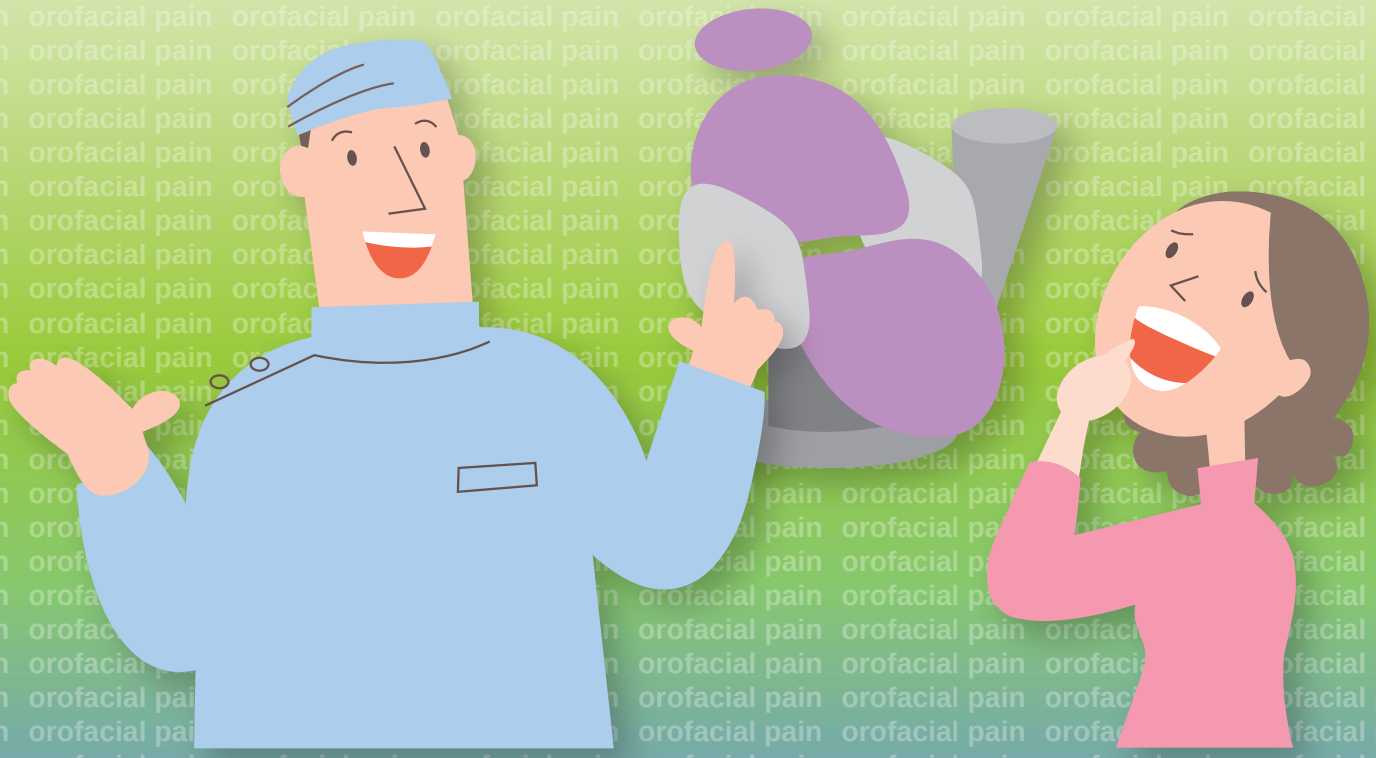

医歯薬出版株式会社

I 歯痛

歯痛の診断チャート

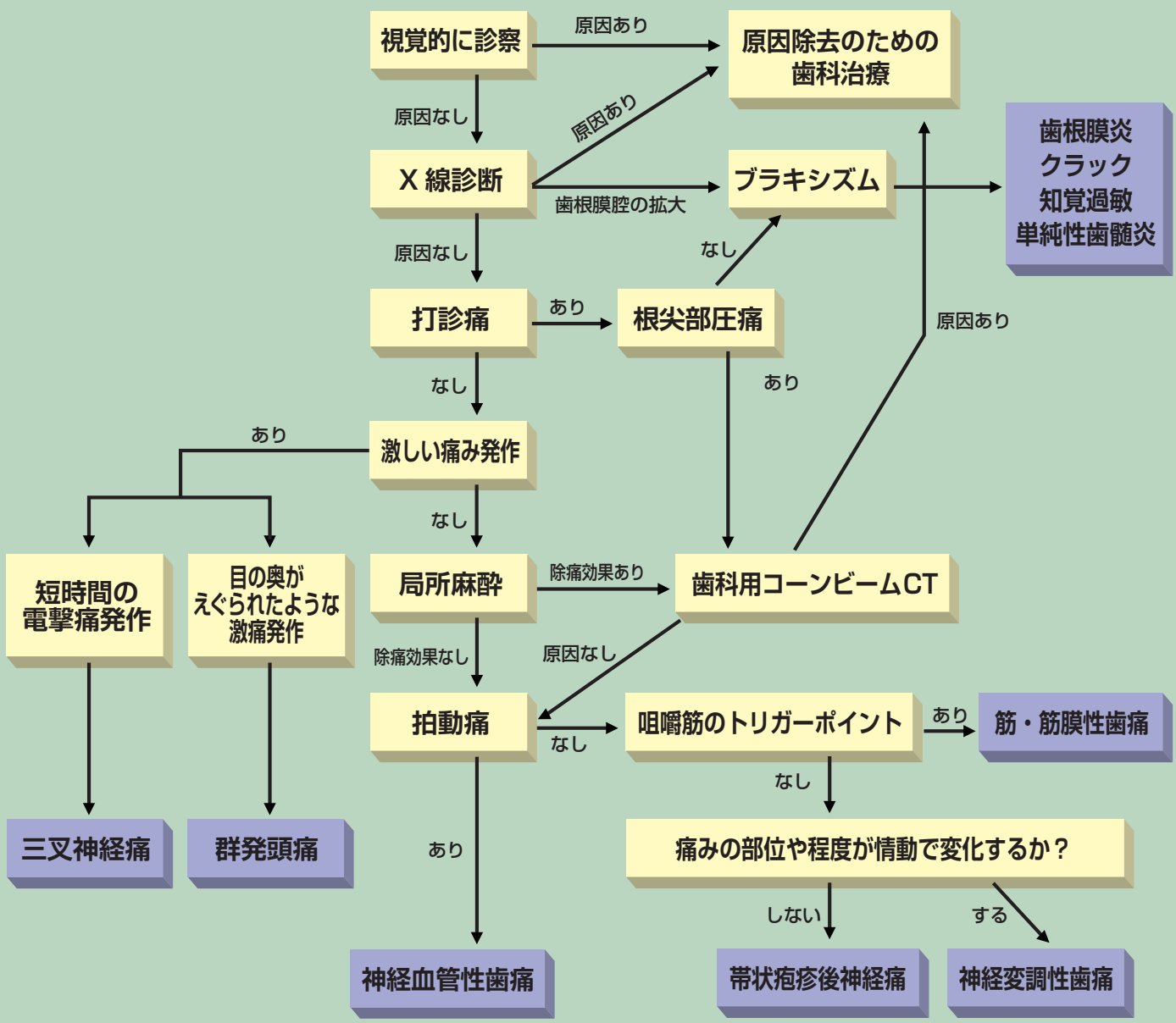

患者：「歯が痛い！」

視覚的，X線的に明らかな異常がないにもかかわらず？

●歯痛の診断チャートによる歯痛の診断

まず「歯が痛い！」と訴えている局所，すなわちその特定の歯を視覚的に観察する．歯の崩壊が著しい，または歯が破折しているなどが確認できればその原因を除去し，患者の訴えを解決する．隣接面の齲蝕の場合など視覚的に確認ができない場合はX線的診察を行い，痛みの原因を確認して解決する．視覚的な診察とX線的診察いずれにおいても原因が確認できない場合は，打診痛の有無を確認する．打診痛があれば根尖部圧痛の有無を確認する．ここまでの診断の進め方は，一般歯科臨床で日常頻繁に行われていると思われる．

さて，視覚的な診察とX線的診察いずれにおいても原因が確認できず，打診痛もない，にもかかわらず歯が痛い（非歯原性歯痛とよばれる）と訴える患者に遭遇した．どのように診断するか．

まず，激痛発作の有無を確認する．上顎臼歯部の歯痛と目をえぐられたような激痛発作があれば群発頭痛，きわめて短時間の電撃痛発作であれば三叉神経痛由来の歯痛を疑う．

次に，局所麻酔による除痛効果の有無を調べる．除痛効果があればその局所に原因が潜んでいる可能性が高い．歯科用コーンビームCTの使用など，もう一度その局所を精査すべきである．局所麻酔による除痛効果がなければ，次に拍動痛の有無を問診する．拍動痛があれば血管に由来した神経血管性歯痛とよばれる歯痛（上下顎犬歯と小臼歯部に多い）である．拍動痛がなかった場合は，筋・筋膜性歯痛とよばれる歯痛で，咀嚼筋由来の痛みの可能性が高い．したがって，咀嚼筋を十分に診察し，圧痛点であり，関連痛を歯に出現させるトリガーポイントを探索する．咀嚼筋にあるトリガーポイントを確認できない場合，心理的ストレスなどなんらかの理由で神経伝達に変調が起きて発現した歯痛と考えられる．また，神経障害性疼痛も考えられるので，当該歯と同領域の感覚神経の診察や帯状疱疹の既往を十分に問診する．

●歯痛の診断に必要な知識

患者が痛みを訴えている歯に視覚的にもX線的にも歯痛の原因となる明らかな器質的異常を見つけることができない．すなわち，齲蝕，歯周炎，歯髄炎，外傷などの歯原性疾患を診断として下すことができない．このような歯痛を非歯原性歯痛といい，歯痛を診断するとき，念頭に置いておくべき概念である．

非歯原性歯痛とは，歯には原因がないにもかかわらず歯痛を発現する疾患のことで，歯痛を診断するうえでその概念を念頭に置いておくことが重要である．

非歯原性歯痛は下記のように分類される．

1）筋・筋膜性歯痛

非歯原性歯痛のなかで最も頻度が高い．まずは筋・筋膜性歯痛を疑うといっても過言ではない．必ず筋のトリガーポイントが存在するので探索して診断を下す．

2）神経障害性歯痛

抜髄や抜歯など，神経を障害させる処置をしていないにもかかわらず出現する場合，帯状疱疹後神経痛や三叉神経痛が関与している．脳の精査および帯状疱疹の既往を確認し，当該歯の同一神経領域の歯肉や皮膚などに痛みの有無を確認して診断を下す．

3）神経血管性歯痛

片頭痛由来の歯痛で，上下顎犬歯と小臼歯部に多い．片頭痛と同時に出現することが多い．拍動痛があるにもかかわらず炎症性の所見がない歯痛はこれである．まれに頭痛を伴わず歯痛のみの場合があるので，誤診して抜髄しないよう注意が必要である．

4）上顎洞性歯痛

上顎洞炎などの上顎洞の疾患が，X線上で連絡が認められない歯に痛みを生じさせる場合である．

5）心臓性歯痛

虚血性心疾患などの痛みが歯に関連痛を出現させる痛みで，歯痛が先行して心疾患が発見されることもある．

6）精神疾患または心理社会的要因による歯痛

精神疾患や心理的ストレスなどの影響で，神経伝達に変調が起きて発現した歯痛である．

7）特発性歯痛

突然，特発的に生じる痛みで，特発的に神経伝達に変調が起きて発現した歯痛である．

8）その他のさまざまな疾患により生じる歯痛

癌性疾患や頸部，胃，食道などの疾患に起源がある歯痛が出現することがある．

「歯が痛い！」…視覚的，X線的に明らかな異常がないにもかかわらず？

2 左下の歯がズキズキ痛い，ジワーと痛い！耳も痛い！

初診時所見

症例 2：63 歳，女性

主訴：左側下顎第二大臼歯の痛み

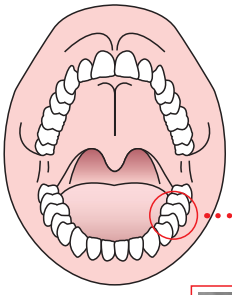

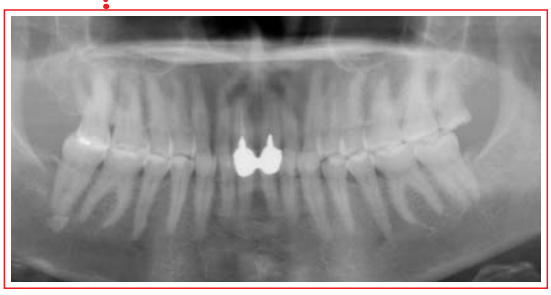

初診までの臨床経過

10 年前から，左側下顎第二大臼歯にズキズキうずく痛みとジワーとくる痛みが持続的に出現し，ときどき激しい痛みになった．数軒の歯科医院を受診したが，いずれの歯科医院でも「虫歯でもなんでもない．歯石を取りましょう」と言われた．そして，歯石を取ってもらうと必ず激痛が発現した．

2 カ月ほど前から痛みがより激しくなり，耳周囲も痛くなった．腰痛で処方されているロキソプロフェンナトリウム（ロキソニン®）服用直後は，痛みがかなり軽減した．

既往歴・常用薬

既往歴：甲状腺機能低下症，骨粗鬆症，**常用薬**：なし

診断手順

- **視診**：痛みを訴える歯に視覚的な異常は認められない．
- **咬合**：低位であるが，痛みを訴える歯に早期接触などの咬合異常は認められない．
- **触診**：痛みを訴える歯に性状の異常，周囲歯肉の感覚異常は認められない．
- **歯の打診**：痛みを訴える歯に打診による痛みの変化はない．
- **歯の動揺**：なし．
- **歯への刺激による疼痛変化**：冷温水刺激に変化なし．送気刺激に変化なし．
- **痛みの程度**：VAS(Visual Analogue Scale)にて初診時持続痛 74/100 mm.
- **痛みの性質**：ズキズキうずく痛みとジワーとくる持続痛．咬合時痛なし．咀嚼時痛あり．
- **痛みの増減**：食事時，会話時，歯磨き時，水泳時に増加するがほとんど

●診断チャート ⇨ p25 参照

①痛みを訴えている歯に視覚的に病変は確認できない．

② X 線において器質的異常は確認できない．

③打診痛がない．

④咬合時痛はないが，咀嚼時痛あり．

⑤左側咬筋，内側翼突筋にトリガーポイントあり．

診断名：
筋・筋膜性歯痛（咬筋，内側翼突筋）

変化なし．入浴時変化なし．就寝時変化なし．昼夜差なし．起床時変化なし．

- **X 線検査**：痛みを訴える部位にそれに合致した異常は認められない．
- **非ステロイド性抗炎症薬（NSAIDs）の効果**：何度か服用したロキソプロフェンナトリウム（ロキソニン®）は効果あり．
- **心身医学テスト**：
  HAD（Hospital Anxiety and Depression）にてうつ傾向（4）陰性，不安傾向（4）陰性．
  STAI（State-Trait Anxiety Inventory）にて特性不安 52（Ⅳ：高い），状態不安 54（Ⅴ：非常に高い）．
- **夜間のくいしばりや歯ぎしり**：頬粘膜，舌側縁に圧痕あり．
- **咀嚼筋症状**：左側咬筋，内側翼突筋に明確なトリガーポイントあり．
- **知覚の低下**：特になし．

治療経過

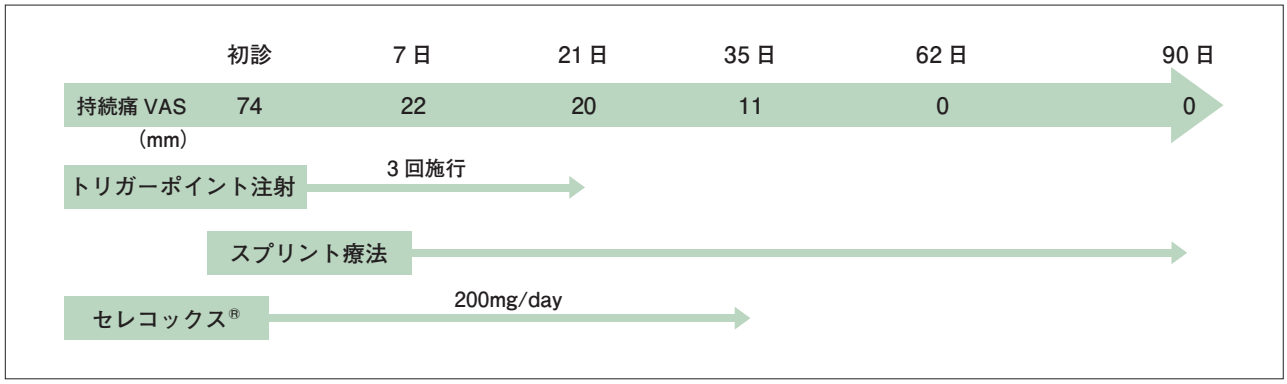

症例のまとめ

患者は，左側下顎第二大臼歯に強い痛みを訴えていた．視覚的にも X 線的にも器質的疾患は認められず，打診痛も根尖部圧痛も全くなかった．より詳しく問診すると，痛みは左側下顎第二大臼歯に特定されず，左側下顎臼歯部全体に及んでいた．同側の咬筋に左側下顎臼歯部に放散する痛みを伴ったトリガーポイントが存在した．内側翼突筋にも明確なトリガーポイントを確認した．診断チャートに沿って診断を進めると，筋・筋膜性歯痛に至った．

治療は，まずサリチル酸ナトリウム・ジブカイン配合剤（ネオビタカイン®）を使用して咬筋と内側翼突筋にそれぞれ 1 ml トリガーポイント注射を施行した．これにより痛みは一時的には消失した．その後も 3 度施行した．また，マッサージおよびストレッチを指示し，セレコキシブ（セレコックス®）の処方とソフトタイプスプリントの装着を行い，約 3 カ月で痛みはほぼ完全に消失した．咬合が低位であり，夜間のブラキシズムが著しいことが想像されるので，スプリント療法は継続している．