口腔習癖
実践編

アイコンで見える化する口腔機能の問題点

河井 聡

医歯薬出版株式会社

01 | 開咬

上下の歯が咬合時に咬み合っていない状態．
主に前歯部の接触がない症例が多い．

歯は常に伸びようとしているので，萌出途中を除き，何らかの邪魔をするものがなければ上下の歯は接触します．わずかでも接触していなければ開咬と判断しています．

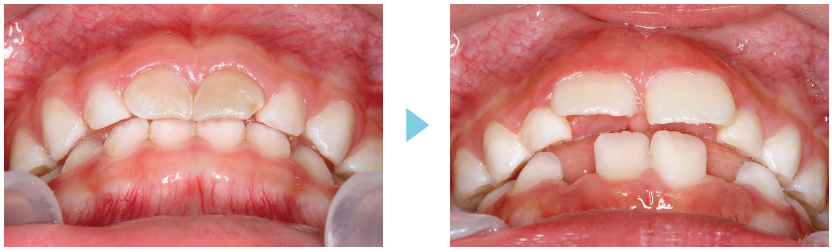

4歳7カ月→6歳11カ月．異常嚥下癖があり，乳歯列期はわずかな開咬であったが，2年後，前歯部交換期になり，乳歯脱落後の隙間にさらに舌を突っ込む癖が生じて，開咬量が大きくなった．

正面観だけではわかりにくい場合があるので，下からあおった状態でも写真撮影を行い，上下の歯の接触状態を確認して判断します．

正面観からは開咬には見えないが，下からあおって確認すると，大きく開咬になっていることがわかる．

01 | 指しゃぶり

指しゃぶりは2歳までは生理的行為ですが，2歳半を過ぎても指しゃぶりが続くと，歯列や顎骨などに悪影響が出ます．

来院時は不安になるため，指しゃぶりが出やすい状態といえます．問診とともに診療室で観察し，しゃぶり方，指のたこ，歯列への影響などを確認します．しゃぶる指，しゃぶり方はさまざまです．

歯列への影響は開咬とともに，指の入れ方によっては正中のずれがあります．また上顎V字型歯列狭窄など，顎堤への影響もあります．

2歳10カ月，男児．指しゃぶりが続き，指の形に合わせて歯列は開咬となり，顎骨も変形しV字型歯列になっている．指のたこも記録することで，指しゃぶりの程度を観察している．

3歳3カ月．約半年で指しゃぶりは改善し，歯列は急激に改善してきている．

01 | 拡大床

可撤式の床拡大装置です．拡大ネジが複数付いている装置もありますが，基本的には中央に拡大ネジが1つ付いた，歯列の側方拡大を主目的とした装置が一般的です．

装置の特徴と問題点

拡大床は取り外しができることや，当院では就寝時のみの使用としていることもあり，子どもたちにとっては取り組みやすい矯正治療といえるでしょう．一方，拡大ネジで側方に拡げるだけのきわめて単純な装置なので，欠点も存在します．拡大床の欠点は以下の3点があげられます．

①拡大ネジは通常側方のみにしか拡がらない

側方に直線的に拡がってしまうため，普通に使用すると歯列弓が，幅のみが広く，四角くいびつな形態になります．その欠点を補うために，当院では必要に応じて補助断線として前方拡大ワイヤーを仕込むことで，前方にも拡大してバランスをとっています．また，ラビアルボウを付与し，ラビアルボウと前方拡大ワイヤーで前歯部を挟み込むことで，より歯列弓の形を細かくコントロールできるようにしています．

②歯牙が傾斜移動してしまう可能性がある

拡大ネジによって拡がった床で，主に歯頸部を押すことで歯列を拡大させるため，歯牙が頬側に傾斜しながら拡大してしまう可能性があります．小児期であれば，移動した歯牙の周囲に多少の骨ができること，床が顎堤自体も押すことから，多少は歯槽骨自体の拡大も見込めますが，ある程度の傾斜移動は避けられないと考えています．実際に側方歯群交換期にまで拡大時期が及ぶと，特に上顎6番が

03 ポスチャー／ドラッグバック／ゼリートレーニング

嚥下トレーニング

異常嚥下癖
078

異常嚥下癖とは，「舌尖をスポットに押しつけて，陰圧をかけて飲み込む」という正常嚥下ができていない状態をいいます．嚥下は1日に1,000回程度しているといわれており，異常嚥下癖は改善が非常に難しい口腔習癖の1つです．他の口腔習癖は改善できても，異常嚥下癖だけが最後に残ってしまう症例も少なくありません．

①ポスチャー

まずは，意識しているときは正しい嚥下ができるように指導します．ストローを上顎犬歯の後ろを通すようにして舌下に入れて，その状態で唾液を飲み込む動作をさせるポスチャーで，正常な嚥下の方法を確認していきます．

正しい嚥下方法が確認できたら，なるべくストローの力に頼らずに，舌の力だけで口蓋に吸い付けられるように意識する．

②ドラッグバック

舌を口蓋に吸い上げた状態で奥にずらすトレーニングであるドラッグバックを行います．

舌を挙上し（①），舌全体を口蓋に吸い上げた状態（②）から，舌を奥にずらしていく（③）．舌を吸い上げた状態のまま後方にずらすことで，舌後方部を挙上し，口腔内に陰圧をかける感覚を身につける．

③ゼリートレーニング

ドラッグバックができるようになったら，口を開けた状態でゼリーを飲み込むゼリートレーニングを行います．

舌の上に置いたゼリーを，口を開けたまま飲み込む．きちんと陰圧がかけられないと飲み込めないので，より実践的な嚥下の練習になる．ゼリーを食べられるので，子どもたちも喜んで練習してくれる．

Case1　異常嚥下癖は改善に時間がかかる

7歳10カ月，女児．過蓋咬合で，下顎前歯が上顎口蓋側歯肉に咬み込んでいる．やや開咬の傾向，正中のずれ，左偏咀嚼，異常嚥下癖があった．

8歳0カ月．開咬量がより大きくなり，重度の叢生が下顎に見られたため，本格的に対応することになった．

問題の抽出と対応

まず，形態の問題としては 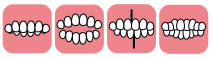 があげられます．

●左側のみAngleⅡ級と判定できますが，これは正中の左ずれによる片側のAngleⅡ級なので，形態の問題には含めていません．

●過蓋咬合の原因として，クレンチングがあげられます．また，寝相が悪いとのことで，うつぶせ寝の影響も少々考えられます．

●開咬の原因として，舌小帯に問題はありませんが，舌が低位で異常嚥下癖もあり，開咬で開いた上下のスペースに口唇を挟む咬唇癖が出はじめています．