VISUAL ENDODONTOLOGY

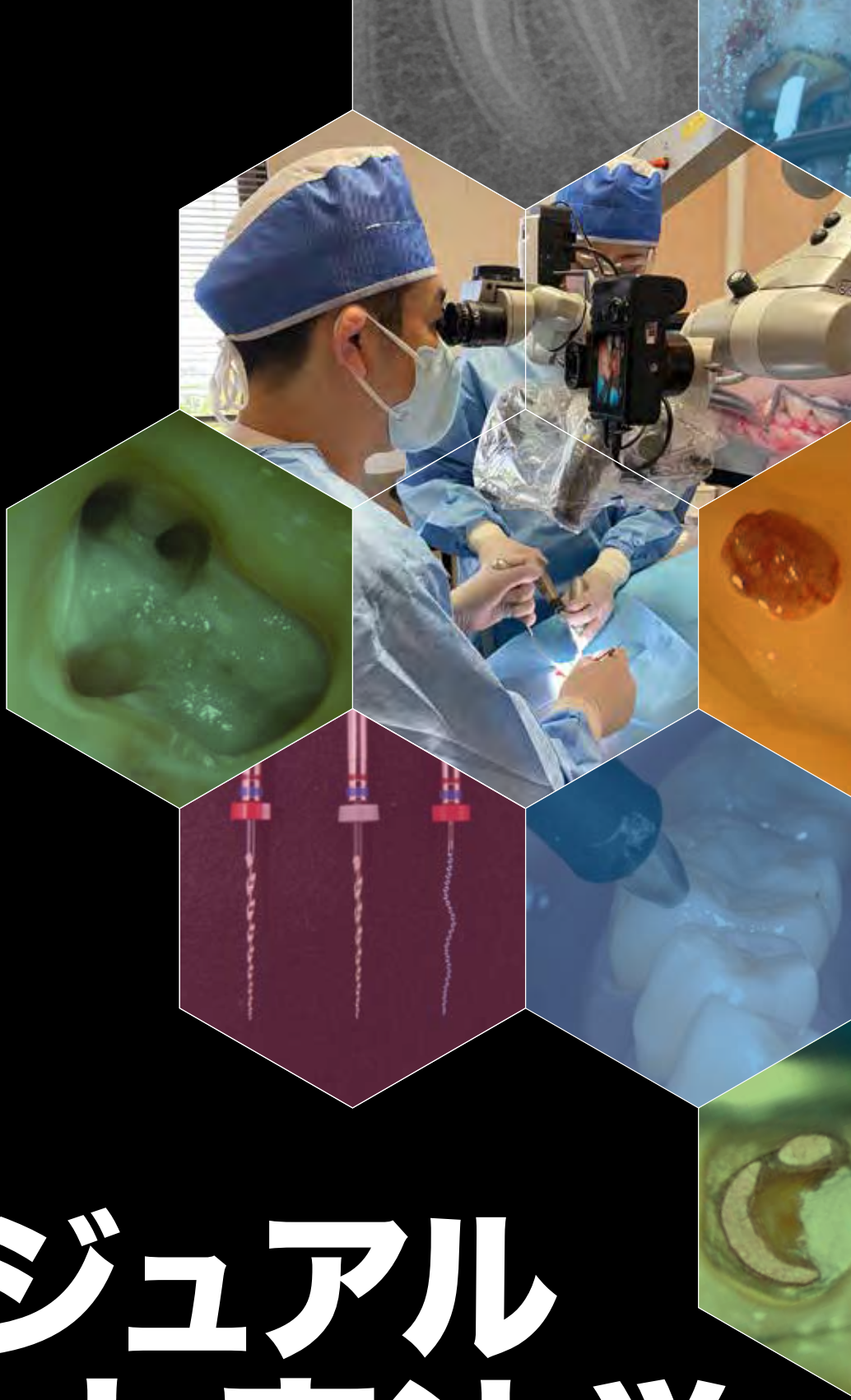

ビジュアル歯内療法学

生物学的コンセプトとテクニックのすべて

著 伊藤 創平

INTERACTION

はじめに

歯内療法の目的は「根尖性歯周炎の予防と治療」と「疼痛管理」である。言い換えると、**「治療介入により根尖性歯周炎に罹患しないように予防する、ないしは根尖性歯周炎を有する症例においては治癒に導くこと」と同時に、「痛みの除去」を果たすこと**である。

文章で記せばたったこれだけのことである。それにも関わらず、現実には歯内療法分野での悩みを聞くことが多い。

たとえば患者側からは、「痛みが取れない」「腫れがひかない」「一旦収まったおできのようなものが最近また出てきた」「もうやることがないので薬の交換をしてようすを見ましょうと言われた」「回数がかかり何か月も通院している」「治る見込みがないので抜歯しましょうと言われた」などがよく寄せられる。

一方、歯科医師からも「痛みが取れない」「腫れがひかない」「排膿が止まらない」「症状がおさまらず根管充填がずっとできない」など、症状が改善しないことや治療回数・期間が長引くといった、患者側と同様の諦めにも似た嘆きのような相談を受けることが少なくない。

歯内療法は、歯周病学の分野で聞かれるような「患者が磨いてくれないから」「禁煙が進まないから」といった「患者側のファクター」はさほど重要ではない。むしろ**歯内療法は「こちら側（術者の腕）次第」といえる分野**であり、中断以外は患者のせいにできない。そのため、主訴を抱えたまま毎週のように律儀に来院する患者を前に、多くの歯科医師が「手を尽くしたのになぜ？」と悩みを抱え込んでしまうのかもしれない。筆者もかつては同様の悩みをよく抱え、ファイルや洗浄薬、貼薬剤や根管充填方法の変更にその解決法を求めたりした。

歯内療法の研鑽に本腰を入れ、専門医として治療に専念するようになった今では、このような**「迷宮入り」してしまう背景には治療の前段階における「診査・診断」や「術者側の意思決定」、「治療説明（選択肢の提示）」、「患者の十分な理解、同意」が不足していることが多い**と感じている。また、術中の**「無菌的処置」におけるラバーダム防湿や仮封といった「基本の徹底」の不備が原因と思われる問題も多々ある**と実感している。

だからこそ明確にしておきたい。**「歯内療法は、方程式のようにポイントを押さえれば、それなりに結果を出すことができる分野である」**と。

本書は、実際の歯内療法の臨床におけるステップ毎のポイントや勘所を、「根尖性歯周炎の予防と治療」の観点にフォーカスを当てて構成している。先人たちが積み重ねてきた普遍的なエビデンスや最新のマテリアルを用いたテクニックなどを存分に盛り込み、それらを直感的に理解できるよう写真や図表を多用した。臨床例も多数掲載しているので、学んだ知識を臨床現場でどう活かすのか、その参考になるはずである。

本書が読者諸氏の迷いを減らし、患者の主訴解決に寄与するきっかけになることができたならば、これほどの喜びはない。主訴解決を願う諸氏の研鑽を通じて、歯内療法が、ひいては歯科医療というものが信頼に足るすばらしいものだと国民に感じていただけることを期待している。

2022年10月
伊藤 創平

CONTENTS

はじめに …… 3
著者紹介 …… 13

PART 1　歯内療法の成功率と長期予後 …… 14

Chapter 1　歯内療法とはどんな治療法か？ …… 16
- 1-1　歯内療法の３つの目的 …… 16
- 1-2　歯内療法の３つのステージ …… 18

Chapter 2　歯内療法の成功率と機器・材料の進化 …… 20
- 2-1　生活歯髄療法・初回治療・再根管治療の成功率 …… 20
- 2-2　各治療ステージにおける成功率の差をどう考えるか …… 22
- 2-3　外科的歯内療法の成功率 …… 23

Chapter 3　既根管治療歯の予後と機器・材料の進化 …… 26
- 3-1　既根管治療歯の長期保存のポイントは残存歯質量にあり …… 26
- 3-2　機器や器具、材料の発展・進化がもたらした既根管治療歯の長期予後 …… 27
  - 1 マイクロスコープ …… 28
  - 2 CBCT …… 28
  - 3 超音波チップ …… 28
  - 4 電気的根管長測定器 …… 29
  - 5 Ni-Tiファイル …… 29
  - 6 細い洗浄針 …… 29
  - 7 バイオセラミック材料 …… 30
  - 8 根管充填器 …… 31
  - 9 ファイバーポスト …… 31
  - 10 併用による相乗効果 …… 31

PART 2　診査診断 …… 32

Chapter 1　歯内療法における診査 …… 38
- 1-1　診査の位置づけと心構え …… 38
- 1-2　問診 …… 40
  - 1 主訴の把握 …… 41
  - 2 全身的既往歴の把握 …… 41
  - 3 歯科的既往歴と現病歴 …… 43
- 1-3　口腔外診査 …… 43
- 1-4　口腔内診査 …… 44
  - ▶ 硬・軟組織の診査 …… 46
    - 1 硬組織（歯）の診査 …… 46
    - 2 軟組織の診査 …… 47
  - ▶ 歯髄診査 …… 48
    - 1 冷試験（Cold pulp test） …… 52
    - 2 温熱試験（Heat pulp test） …… 54
    - 3 電気歯髄診（Electric pulp test） …… 56
    - 4 麻酔診（Anesthetic test） …… 60
    - 5 切削診（Test cavity） …… 61
  - ▶ 歯髄診査のまとめ …… 62
  - ▶ 根尖周囲組織診査 …… 64
    - 1 打診（Percussion） …… 64
    - 2 咬合圧検査（Bite test） …… 65
    - 3 触診（Palpation） …… 66
    - 4 歯周組織検査（Periodontal examination） …… 69
    - 5 動揺度診査（Mobility test） …… 72
- 1-5　エックス線診査 …… 74
  - 1．第一選択はデンタルエックス線写真 …… 74
  - 2．デンタルエックス線写真の限界を知る …… 74
  - 3．CBCT臨床導入における留意点 …… 76
  - ▶ デンタルエックス線写真診査 …… 78
    - 1 規格性をもって正放線＋偏心投影の２枚を撮影する …… 79
    - 2 原因歯を特定しやすくするように工夫を加える …… 82
    - 3 判定時の基準と限界を理解する …… 83
  - ▶ CBCT …… 84
    - 1 術前の解剖学的評価 …… 84
    - 2 垂直性歯根破折の確認 …… 86
    - 3 歯根吸収の確認 …… 88

Chapter 2　歯内療法における診断 …… 90
- 2-1　歯髄の診断 …… 91
  - • 正常歯髄 Normal pulp …… 92
  - • 可逆性歯髄炎 Reversible pulpitis …… 92
  - • 症候性不可逆性歯髄炎 Symptomatic irreversible pulpitis …… 93
  - • 無症候性不可逆性歯髄炎 Asymptomatic irreversible pulpitis …… 93
  - • 歯髄壊死 Pulp necrosis …… 94
  - • 既根管治療歯 Previously treated …… 94
  - • 歯髄処置済歯 Previously initiated therapy …… 94
- 2-2　根尖周囲組織の診断 …… 95
  - • 正常根尖周囲組織 Normal apical tissues …… 96
  - • 症候性根尖性歯周炎 Symptomatic apical periodontitis …… 96

CONTENTS

- 無症候性根尖性歯周炎 ASymptomatic apical periodontitis …… 97
- 急性根尖膿瘍 Acute apical abscess …… 97
- 慢性根尖膿瘍 Chronic apical abscess …… 98
- 硬化性骨炎 Condensing osteitis …… 98

2-3　待機的診断のすゝめ …… 99

Appendix　AAE and AAOMR Joint Position Statement 2015/2016 …… 102

PART 3　治療開始に至るまでのプロセス 意思決定と治療計画立案・インフォームドコンセント …… 104

Chapter 1　歯内療法における意思決定 …… 106

1-1　歯自体の保存の意思決定 …… 107

1-2　治療介入の意思決定 …… 108

1 正常歯髄・可逆性歯髄炎と診断された場合の意思決定 …… 108

2 すでに根管治療がなされた歯に対する意思決定 …… 109

3 外科的歯内療法を第一選択とするシチュエーション …… 113

Chapter 2　治療計画立案 …… 116

Chapter 3　インフォームドコンセント …… 120

COLUMN　同意書のすゝめ …… 125

PART 4　無菌的処置 …… 126

Chapter 1　治療対象歯に対する無菌的処置 …… 128

1-1　徹底したう蝕除去 …… 129

1 露髄しそうな部位はまだ触らない …… 130

2 健全歯質が歯肉縁下にしか存在しない場合は歯肉圧排を併用する 130

1-2　隔壁の設置 …… 131

1 必ず「隔壁の製作→中心部のう蝕除去」の順番を守る …… 131

1-3　ラバーダム防湿 …… 132

1 時には「肉を切らせて…」の発想で歯肉にクランプをかける …… 133

2 コーキング材にて患歯とクランプ間の隙間を閉鎖する …… 133

3 過酸化水素水とヨードにて患歯を含めた殺菌を行う …… 134

1-4　仮封による封鎖 …… 135

Chapter 2　器具・材料に対する無菌的処置 …… 136

1 器具は滅菌したものを使用する …… 137

2 プレカーブは滅菌された器具を用いて行う …… 137

3 ペーパーポイントやガッタパーチャポイントも感染源になりかねない 138

COLUMN　「無菌的処置の徹底」は術者の矜持 …… 139

PART 5　生活歯髄療法 …… 140

Chapter 1　生活歯髄療法を成功に導く４つの山場 …… 142

1-1　山場その１　術前診断 …… 144

1 歯髄の診査項目は省くことなくすべて行う …… 145

2 不可逆性歯髄炎は必ず根管治療を選択する？ …… 145

3 外傷による露髄も適応である …… 145

1-2　山場その2　う蝕の除去 …… 146

1 ラバーダム防湿と隔壁製作は歯髄付近のう蝕除去前に行う …… 146

2 う蝕除去は歯髄から遠い部分より開始する …… 146

1-3　山場その３（露髄した場合）　歯髄の視診＆止血の可否の確認 …… 147

1 正常歯髄か否かで、生活歯髄療法遂行か断念かを決定する …… 147

2 止血できない時は、炎症性歯髄がまだ残っていると判断する …… 149

1-4　山場その４　封鎖による細菌侵入防止 …… 150

1 覆髄材は露髄の有無で使用する材料を選択する …… 151

2 仮封材や裏装材は最終修復物のマテリアルによって選択する 152

3 最終修復は短期間で行うことが成功の鍵 …… 152

Chapter 2　生活歯髄療法の種類と術式 …… 154

2-1　露髄しない（させない）場合に採用する術式 …… 155

1 間接覆髄法 Indirect pulp capping …… 155

2 暫間的間接覆髄法 Stepwise excavation …… 156

2-2　露髄する場合に採用する術式 …… 157

1 直接覆髄法 Direct pulp capping …… 157

2 部分断髄法 Partial pulpotomy（Cvek pulpotomy） …… 158

3 全部断髄法 Full pulpotomy …… 163

PART 6　根管内細菌の除去・減少 …… 164

Chapter 1　根管拡大形成 …… 166

1-1　アウトライン・アクセス（概形成・髄腔開拡） …… 167

▶前歯部におけるアクセス …… 170

▶小臼歯部におけるアクセス …… 173

▶上顎大臼歯部におけるアクセス …… 176

▶下顎大臼歯部におけるアクセス …… 183

▶石灰化が予想される根管へのアクセス形成 …… 189

CONTENTS

1-2 ストレートラインアクセス（根管口明示） …… 191
1-3 ネゴシエーション（穿通確認） …… 194
1-4 作業長と作業幅径（最終拡大号数）の決定 …… 198
1 作業長の決定 …… 198
2 作業幅径（最終拡大号数）の決定 …… 205
1-5 Ni-Ti ロータリーファイルによる拡大形成 …… 208
1 破折予防のルールを徹底する …… 209
2 Ni-Ti 合金ならではの「２つの相」を知る …… 210
3 準備しておくべき号数とテーパー …… 212
4 オーステナイト相優位か？ マルテンサイト相優位か？ …… 212
5 エンド用モーターを使用する …… 212
6 拡大形成前にグライドパス（予備拡大）を行う …… 212
1-6 超音波チップなどによる仕上げ形成 …… 214

Chapter 2 根管内洗浄 …… 216
2-1 NaOCl＋EDTA による根管内洗浄のすゝめ …… 216
1 次亜塩素酸ナトリウム水溶液（NaOCl）は惜しみなくジャブジャブ使う 218
2 EDTA は「濃度」と「作業時間」を厳守する …… 220
3 効果のあがる NaOCl と EDTA による交互洗浄法 …… 221
4 ２％クロルヘキシジンは「再治療時の補助的な最終洗浄剤」 …… 221
2-2 すみずみまで行き渡らせる洗浄方法 …… 222
1 シリンジと洗浄針による洗浄法（Positive pressure irrigation） 222
2 超音波を用いる洗浄法（PUI : Passive ultrasonic irrigation） …… 225
▶根管内洗浄のまとめ　根管内洗浄のプロトコル …… 228

Chapter 3 根管内貼薬 …… 230
3-1 根管内貼薬を「する・しない」の判断基準 …… 230
3-2 根管内貼薬剤として水酸化カルシウムが選択される理由 …… 232
3-3 根管内貼薬のしかた …… 233
3-4 根管内貼薬期間の設定 …… 235

PART 7 根管充塡 …… 236
Chapter 1 根管充塡における終末位置の考えかた …… 238
Chapter 2 根管充塡法 …… 242
2-1 シーラーとコアマテリアルを用いる充塡法 …… 243
1 側方加圧充塡法 …… 246
2 垂直加圧充塡法 …… 247
3 Hydraulic condensation（シングルコーン法・単一ポイント根管充塡） 249
2-2 MTA やバイオセラミックパテのみを単独で充塡する方法 …… 251

PART 8 支台築造・歯冠修復 …… 254
Chapter 1 支台築造 …… 256
1-1 「歯冠側の封鎖」の観点から考える支台築造のポイント …… 256
1 直接法と間接法のメリット・デメリットを理解する …… 256
2 ポストと根管充塡材の隙間は封鎖する …… 258
1-2 「破折抵抗」の観点から考える支台築造のポイント …… 258
1 ポスト設置の判断基準 …… 260
2 ポスト長の設定 …… 261
3 ポストの太さ（直径）の設定 …… 262
4 ポストの材料選択 …… 263
1-3 築造体の強度を左右するファイバーポストの配置 …… 264
1-4 直接法による支台築造ステップ …… 267

Chapter 2 歯冠修復 …… 270
2-1 「歯冠側の封鎖」の観点から考える歯冠修復のポイント …… 270
1 歯冠修復のタイミング …… 270
2 歯冠修復の質（適合精度） …… 271
2-2 「破折抵抗」の観点から考える歯冠修復のポイント …… 272
1 前歯部は歯冠修復すべきか？ …… 273
2 臼歯部は歯冠修復すべきか？ …… 274

PART 9 再根管治療 …… 276
Chapter 1 修復物・築造体の除去 …… 278
1-1 クラウンの除去方法 …… 278
1-2 築造体（コア＆ポスト）の除去 …… 280
1 【単根歯】コアの周囲を削り取り超音波振動を加える方法 …… 282
2 【単根歯】メタルコアの一部に水平スリットを入れ、振動を加えながら持ち上げる方法 …… 285
3 【複根歯】コア部を分割し、それぞれに超音波振動を加えて除去する方法 …… 286
4 除去用器具を用いる方法 …… 288
1-3 レジンコア・ファイバーポストの除去 …… 289

Chapter 2 根管充塡材の除去 …… 290
2-1 ガッタパーチャポイントの除去 …… 290
1 根管上部〜中央部のガッタパーチャポイントの除去 …… 292
2 根尖部のガッタパーチャポイントの除去 …… 293

CONTENTS

2-2 その他の充塡材の除去方法 …… 295

Chapter 3 レッジへの対応 …… 296

3-1 レッジへの対処法 …… 297
3-2 本来の根管探索時における注意点 …… 298

Chapter 4 破折ファイルへの対応 …… 300

4-1 破折ファイル除去に踏み込む２つの意思決定 …… 301
1 「取る？ 取らない？」の分岐点をどう考えるか？ …… 302
2 「取れる？ 取れない？」の分岐点をどう考えるか？ …… 303
4-2 破折ファイル片の除去方法 …… 306
1 ステージングプラットフォームテクニック …… 306
2 ループテクニック …… 308

Chapter 5 穿孔封鎖 …… 310

5-1 穿孔封鎖の予後 …… 312
5-2 穿孔封鎖の意思決定と対処法 …… 313
1 非外科的穿孔封鎖 …… 314
2 外科的穿孔封鎖 …… 318
3 非外科と外科のコンビネーション …… 319

PART 10 予後の評価方法と経過観察 …… 320

Chapter 1 予後の評価方法 …… 322

1-1 ２つの臨床的評価方法 …… 322
1-2 生活歯髄療法における予後の評価方法 …… 323
1-3 根管治療における予後の評価方法 …… 324
1 根管治療における「成功基準」の変遷を知る …… 324
2 日常臨床で筆者が実践している予後評価方法は？ …… 329

Chapter 2 経過観察の時期と期間 …… 331

PART 11 外科的歯内療法 …… 332

Chapter 1 モダンテクニックと従来法の違い …… 336

Chapter 2 外科的歯内療法の実践に必要な診療環境の構築 338

2-1 揃えておくべき器具・材料 …… 339
1 歯根端切除術に必要な器具・材料 …… 339
2 意図的再植術に特有な器具・機材 …… 341
2-2 拡大装置 …… 342
2-3 診療時間 …… 343
2-4 人員確保 …… 344

Chapter 3 事前準備 …… 345

3-1 主治医への照会 …… 345
3-2 インフォームドコンセント …… 346
3-3 CBCT撮影 …… 347

Chapter 4 歯根端切除術の術式 …… 348

4-1 麻酔 …… 349
4-2 ポジショニング …… 350
1 患者のポジション …… 350
2 術者のポジション …… 351
3 マイクロスコープと背板のポジション …… 352
4-3 切開・剥離 …… 353
4-4 骨窩洞形成 …… 356
4-5 根尖部の切除 …… 358
1 ベベルは最小にする …… 359
2 根尖部の切除は「原則３mm」 …… 360
4-6 掻爬 …… 362
4-7 止血 …… 363
4-8 切断面の観察 …… 365
4-9 逆根管形成 …… 367
1 逆根管形成の基本コンセプト …… 367
2 イスムスなどの処理 …… 368
3 逆根管形成の確認とガッタパーチャのバリの処理 …… 368
4-10 逆根管充塡 …… 370
4-11 縫合・投薬・抜糸 …… 372
1 縫合はフラップを復位させ一次創傷治癒を得る …… 372
2 NSAIDsは術直後から服用させる …… 372
3 最短で48時間後、最長で72時間後に抜糸する …… 372
4-12 歯根端切除術の術後経過 …… 374

Chapter 5 意図的再植術の位置づけと適応症 …… 376

5-1 意図的再植術とは …… 376
5-2 意図的再植術の適応症 …… 378
1 歯根端切除術ではアクセス困難な部位 …… 379
2 解剖学的な制限がある部位 …… 379
3 歯根端切除術が失敗した歯 …… 380

CONTENTS

4 診療環境や技術が不足している場合 …… 380
5 患者の身体的要因 …… 380
5-3 意図的再植術の非適応症 …… 381
1 歯根の湾曲や離開の大きな歯 …… 381
2 中等度から重度歯周病症例 …… 381
3 修復が望めない歯 …… 381
4 口腔衛生状態の悪い患者 …… 381
Chapter 6 意図的再植術の術式 …… 382
6-1 局所麻酔 …… 383
6-2 抜歯 …… 384
6-3 根尖切除＆逆根管形成 …… 386
6-4 逆根管充塡 …… 388
6-5 再植と固定、経過観察 …… 389
▶外科的歯内療法のまとめ …… 390

おわりに …… 391
参考文献一覧 …… 392

著者紹介

伊藤 創平　いとう そうへい

ITO DENTAL OFFICE 院長

【経歴】

2000年　新潟大学歯学部卒業
2007年　ITO DENTAL OFFICE　開業
2012年　PESCJ 受講
2013年　ペンシルバニア大学歯内療法学教室
　　マイクロサージェリーコース 修了

【所属】

米国歯内療法学会 (AAE)
日本歯内療法学会
Penn Endo Study Club in Japan

石井歯内療法研修会インストラクター

PART 1

Success Rate and Logevity of Endodontic Treatment

歯内療法の成功率と長期予後

マイクロスコープ、Ni-Tiロータリーファイルなどの機器や、バイオセラミックマテリアルなどの材料の普及により、歯内療法は精密で効率的となり、適応も拡大している（**図1-1**）。新たな機器・材料は術者側の興味をかき立て、またそれが患者利益に貢献することもあり、歯内療法は近年特に注目を集めていると感じる（**図1-2**）。

実際に**これらを併用することが成功率や長期にわたって機能することへ寄与しているものの、患者の主訴を解決するには新しい機器・材料をただ使用するだけではなく、従来より重視されてきた診査診断などの基本を守ることも大切**である。

図1-3は、歯内療法における臨床力を示したものである。この三角形の下半分を占める『診査診断・意思決定力』『基本コンセプトの遵守（無菌的処置）』は、歯内療法を行う上で礎となり、歯内療法における「山場」が多い。そのため本書では、この三角形を下から順に解説していく流れで構成している。

Part 1ではそれぞれの項目に入る前に、現代の歯内療法はどんな治療なのか共通認識を整理しておきたい。さらに、成功率と長期保存に欠かせない要件と、それらに機器、材料の進化がどのように関わるのかについて紹介する。

▼約30年間で登場し、進化し続けている代表的な７つの機器・材料

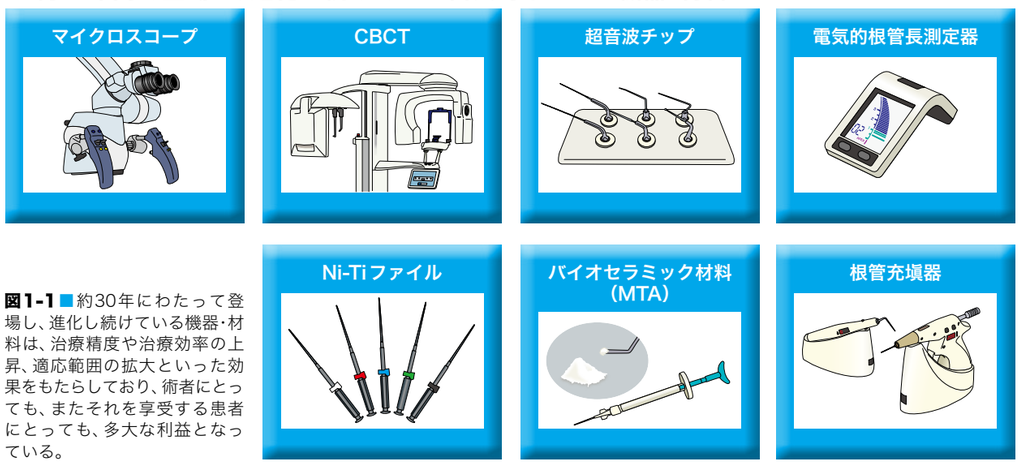

図1-1■約30年にわたって登場し、進化し続けている機器・材料は、治療精度や治療効率の上昇、適応範囲の拡大といった効果をもたらしており、術者にとっても、またそれを享受する患者にとっても、多大な利益となっている。

▼新しい機器や材料と歯内療法の関係性

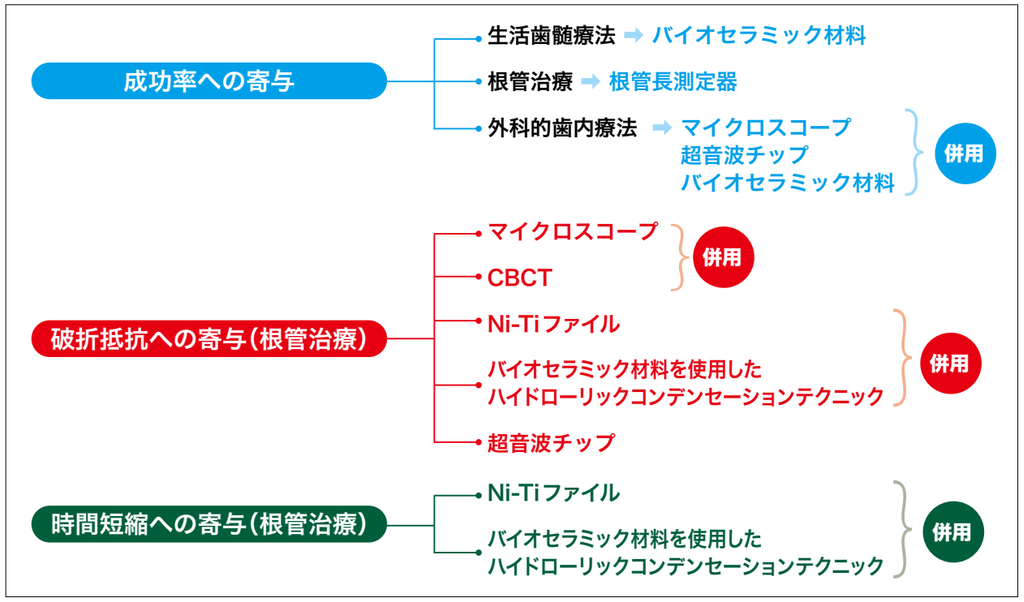

図1-2■新たな機器は「成功率向上」「既根管治療歯の長期予後」「治療効率」に寄与している。注目すべきはこれらの併用がより大きな効果を生み出すことである。

▼歯内療法臨床力とは

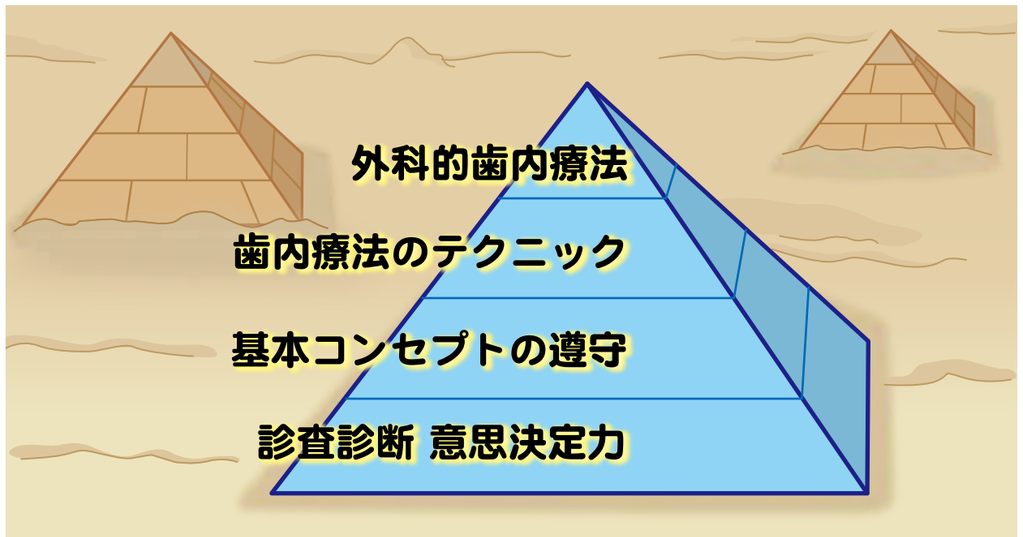

図1-3■主訴を解決する力量は、『診査診断・意思決定力』と『基本コンセプトの遵守（無菌的処置）』が礎となる底辺の広い三角形からなる。下から順に正確なルールを守ることで、**図1-1**に示した機器や材料がその効果を発揮する。

FOCUS

専門医との連携によって根尖性歯周炎はほぼマネジメントできる。
すなわち、「自分で症例を抱え込まない」ことが歯の保存の近道である。

約９割の成功率を誇る外科的歯内療法が最後の砦として控えていることから、根尖性歯周炎はほぼマネジメントできるというのが「現代の歯内療法」である（**図1-14**）。

しかしながら、ここまで示してきたすべての成功率は専門医によるものである。特に外科的歯内療法では、マイクロスコープや専用の器具といった治療環境の整備やトレーニングによる手技の習熟が必須となり、現実には歯内療法を行うすべての歯科医師が提供できるわけではない。

そこで矯正治療や埋伏智歯抜歯を専門の医療機関へ紹介するように、外科的歯内療法のみならず、生活歯髄療法から根管治療を含めたどの段階の症例においても、「患者利益につながる」と感じた際は「紹介」という選択肢を患者へ提供することも、現代の歯科医師像に求められていると筆者は感じている（**図1-15**）。

「歯を保存したい」という患者の希望が強くなっている状況や、インターネットで我々と同様の情報が得られやすくなっていることを考えると、「歯内療法で紹介する」という選択肢の理解は得られやすくなっていると思われる。

自分で症例を抱え込むことなく、場合によっては専門医との連携も視野に入れることで「根の先が黒いから抜歯」という時代から脱却できる――これこそが『現代の歯内療法』であると **Part 1**では強調したい。

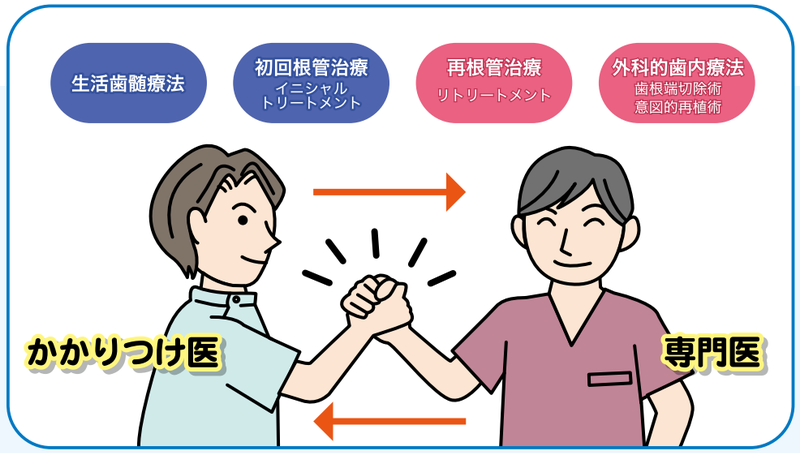

図1-15■術者側も患者側も根尖性歯周炎はマネジメント可能であると認識されつつある現在、歯科医療全体で歯内療法の問題解決を行うことが患者利益につながると考える。

図1-14■100本の要再治療歯で考える外科的歯内療法の価値。根管治療のみで治癒するか外科までを必要とするかはわからないものの、両者を組み合わせることで、計算上は根尖性歯周炎を94歯（≒94%）マネジメントできることになる。

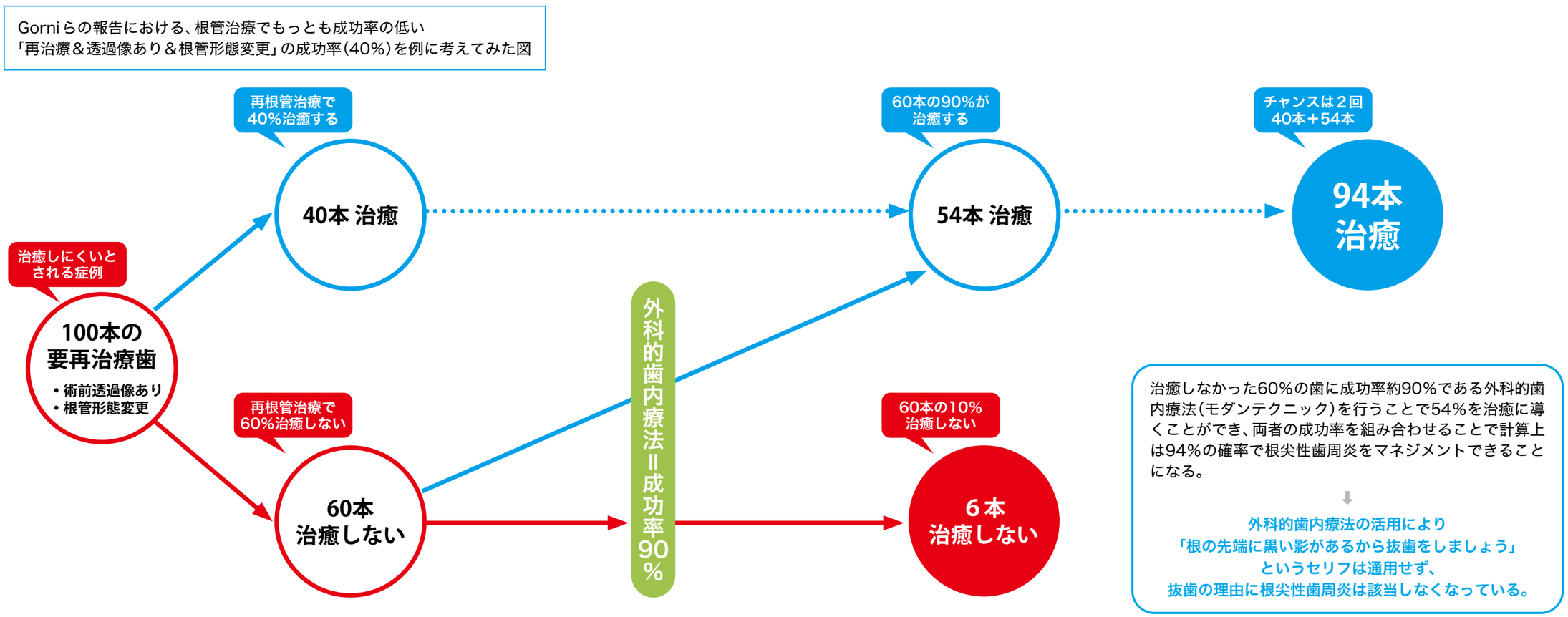

HOW TO 歯髄診査 1

冷試験(Cold pulp test)

SUMALLY

- **感度と陰性的中率が比較的高い[8] ため、冷刺激に反応がある場合は正常歯髄とある程度診断できる。**
- **刺激除去後の持続痛は不可逆性歯髄炎との関連が強い。**

▶**使用器具**　冷却スプレーにより約-30℃にしたスポンジを使用する（**図2-15a**）。

▶**診査方法**　前歯は切縁、臼歯は頬側咬頭頂付近に最大15秒ほど当て続け、髄角に集中するAδ線維の反応を見る（**図2-15b**）。

▶**安全性**　冷試験自体に歯髄を損傷するような影響はないと報告[9] されている。

▶**実施時のポイント**
- たとえ**痛みが生じようが正確な反応を引き出すことを優先**し、躊躇せず十分に冷却したスポンジを使用して診査を行う。
- 金属冠や陶材焼付鋳造冠、オールセラミッククラウンも、天然歯と同様に歯髄の内部を冷却可能と報告[10] があるため使用できる。
- 刺激除去後の**持続時間（持続痛）の測定も重要なポイント**となるため、筆者は患者にあらかじめ**反応の有無だけでなく余韻の長さも左手を上下して表現してもらう**よう説明している。

▼ 冷試験のしかた

図2-15a ■冷試験に用いる冷却スプレーのパルパー（ジーシー）。PBMプロパンとブタンの混合物である冷却スプレーを、付属のスポンジに3cmほどの距離から約5秒間、液体が滴るまで噴霧すると、約−30℃になる。反応を引き出すには急冷が鍵となるため、**スポンジから滴るまで噴霧する**。

図2-15b ■前歯は切縁、臼歯は頬側咬頭頂付近に最大15秒ほど当て続ける。

COLD

露髄する場合 2　90%以上の高い成功率を誇る術式

部分断髄法 Partial pulpotomy（Cvek pulpotomy）

▶**適応症**　深在性う蝕の除去中の露髄、外傷による露髄。

▶**術式**
①歯髄に近接しない部位の感染象牙質をすべて除去し、隔壁を製作する。
②歯髄に近接するう蝕をすべて除去し、露髄が認められた場合に③に移行する。
③滅菌（インバーテッド、ラウンド）バーを用いて、注水下での高速回転にて２mmの深さで断髄する。
④予後に悪影響を及ぼす可能性のある血餅と炎症性歯髄を洗浄し、止血を図る（止血できない時は、さらに２～３mm程度の再断髄を行う）。
⑤止血ができ次第覆髄し、緊密な封鎖を図りながら仮封・修復を行う。

▶**POINT**
- 炎症している歯髄を除去（断髄）する方法で、「炎症性歯髄が除去されたら、健康な下層組織は健全なままでいる」という考えをもとにしている（この術式を提唱したMiomir Cvekの名前からCvek pulpotomyとも呼ばれる（☞**159ページ参照**）。
- オナガ猿の実験的な外傷で最大７日間露髄させたままでも歯髄の炎症範囲は２mm以内であったという報告[32]と、覆髄材の維持が可能な充填スペースの確保から、まず露髄部より２mmの切断を行い、以後止血可能な露髄面を得るまで約１mmずつ断髄を続ける。
- 術前に症状のない場合のう蝕除去時の成功率は93.5%[33]、破折した永久切歯における水酸化カルシウム製剤（Dycal）での覆髄・断髄の臨床報告で96%の成功率（事故後最大90日、露髄のサイズ最大4.0mm）[11]など、高い成功率が報告されている。

Evidence

部分断髄法が著者の名前を冠した「Cvek pulpotomy」と称される由縁となったいくつかの報告のうちの「外傷」における論文

参考になる論文

Cvek M.
A clinical report on partial pulpotomy and capping with calcium hydroxide in permanent incisors with complicated crown fracture.
J Endod 1978;4(8):232-237.

目　的

露髄面の大きさ、事故から治療までの期間、歯根の発達段階による成功率を、臨床的および放射線学的に評価する。

材料と研究方法

60本の永久切歯歯冠破折（露髄あり）が対象で、それぞれ露髄面の大きさは0.5～4.0mm。事故から治療までの時間は１～2,160時間（90日）で、28本が根未完成歯、32本が根完成歯であった。年齢は７～16歳。すべての症例は出血するか増殖性の歯髄であった。
ラバーダム防湿後、覆髄材と充填材の保持のために歯髄と周囲の象牙質をおよそ２mmの深さに窩洞形成した。水酸化カルシウム製剤（Dycal）で覆髄し、ユージノールセメントにて封鎖した。

結　果

①58本（96%）が治癒し、露髄面の大きさ、治療介入までの期間、歯根の完成度は成功率に影響を及ぼさなかった。
②デンティンブリッジは治療後３～12週間後のエックス線写真にて確認でき、３～６か月後には完全なバリアとして認められた。

結　論

①歯髄表面の除去による外科的な炎症歯髄の除去ができること
②覆髄材、修復材の保持に優れていること
以上の２点が達成でき、切断面以下の残存歯髄が健康であれば、露髄面積や事故後からの治療介入までの期間などは臨床的に重要ではない。

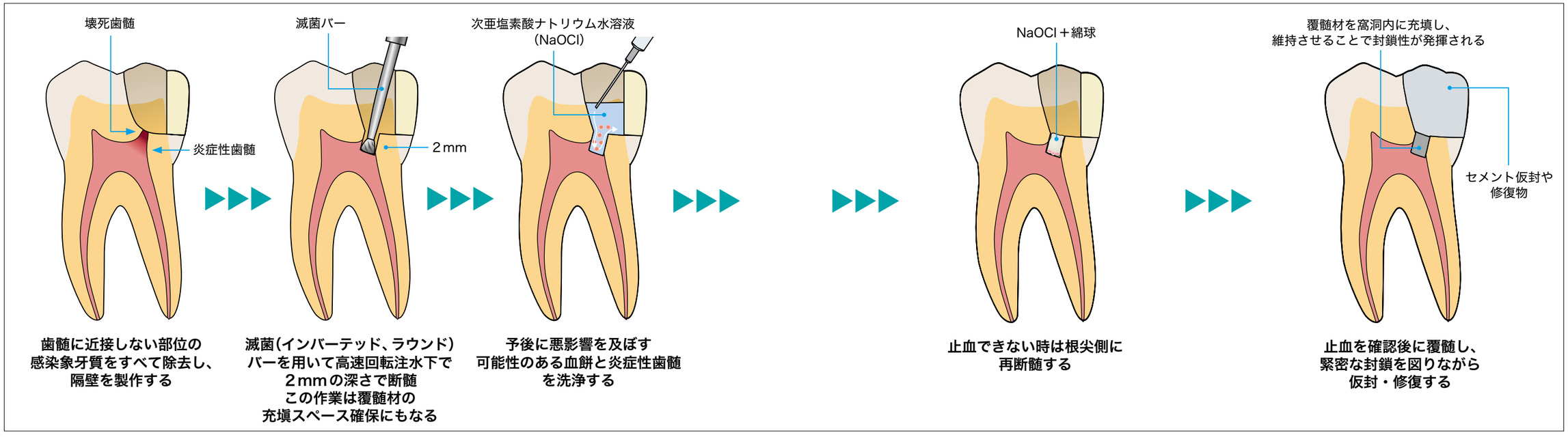

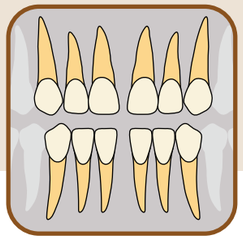

前歯部におけるアクセス

▼ 前歯部の根管数[12)]

	中切歯			側切歯			犬歯	
上顎	1根管	2根管		1根管	2根管		1根管	2根管
	99.2%	0.8%		97.4%	2.6%		95.3%	4.7%
下顎	1根管	2根管	その他	1根管	2根管	その他	1根管	2根管
	81.1%	18.8%	0.2%	75.4%	24.6%	0.4%	90.5%	9.5%

Point

- 上顎は中切歯、側切歯、犬歯ともにほぼ1根管である。
- 下顎は中切歯、側切歯で20%前後、犬歯で10%前後が2根管である。

重要 前歯部アクセス時の形成デザイン

- 上顎・下顎とも、まず楕円形に形成する。
- 髄角が張っている場合は、結果的に逆三角形になる。
- 切縁に接する位置に上端が来ていることがポイント。

上　顎

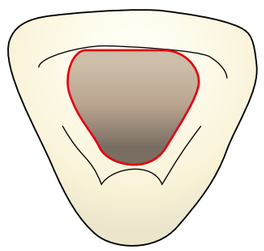

下　顎

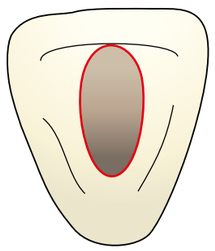

FOCUS

舌側中央からのアクセスは、髄角の取り残し、唇側への穿孔、ファイルの湾曲によるファイル破折、舌側根管の見落とし（下顎）といったリスクが多数存在する。切縁付近からアクセスすることで、リスクが回避できる。

舌側中央からのアクセスは、髄角の取り残し、唇側への穿孔、ファイルの湾曲によるファイル破折、下顎における舌側根管の見落としにつながるリスクがある。

アクセスを切縁付近から行うことでベクトルが変わり、これらのリスクは軽減される。

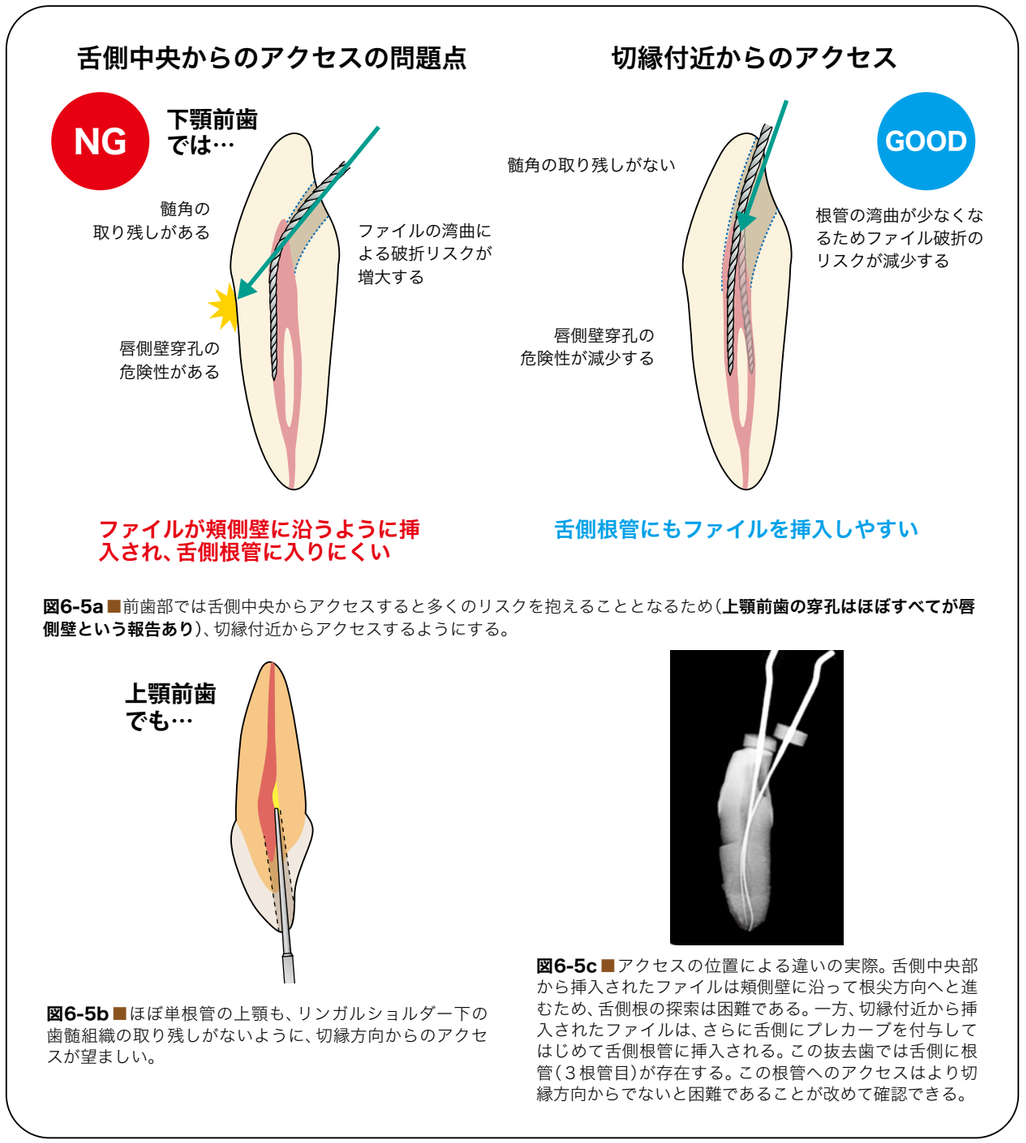

図6-5a ■前歯部では舌側中央からアクセスすると多くのリスクを抱えることとなるため（**上顎前歯の穿孔はほぼすべてが唇側壁という報告あり**）、切縁付近からアクセスするようにする。

図6-5b ■ほぼ単根管の上顎も、リンガルショルダー下の歯髄組織の取り残しがないように、切縁方向からのアクセスが望ましい。

図6-5c ■アクセスの位置による違いの実際。舌側中央部から挿入されたファイルは頬側壁に沿って根尖方向へと進むため、舌側根の探索は困難である。一方、切縁付近から挿入されたファイルは、さらに舌側にプレカーブを付与してはじめて舌側根管に挿入される。この抜去歯では舌側に根管（3根管目）が存在する。この根管へのアクセスはより切縁方向からでないと困難であることが改めて確認できる。

▼ バイオセラミックシーラーによるHydraulic condensationによる根管充填例①

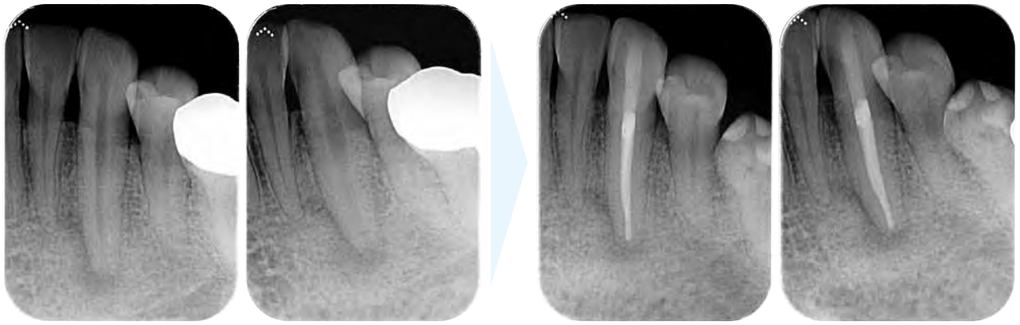

図7-19a、b ■ #33歯髄壊死症例。作業長が24mmと長くCWCT法では器具が届かない。このような症例でもバイオセラミックシーラーによるHydraulic condensationは適応となるため選択した。

▼ バイオセラミックシーラーによるHydraulic condensationによる根管充填例②

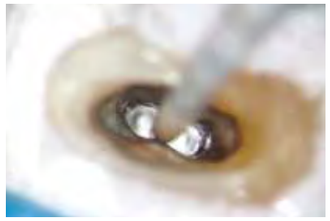

図7-20a ■ #25の根管充填。バイオセラミックシーラーを直接作業長近くまで専用のプラスチックニードルを使用して送り込む。

図7-20b ■ レンツロを用いて根尖部付近までバイオセラミックシーラーを行き渡らせる（このステップはシーラーを根尖孔外に送り出す懸念があり、必ずしも必要ではない）。

図7-20c ■ 外したプラスチックニードル内面にメインポイントを浸し、残留しているバイオセラミックシーラーを塗布する。

図7-20d ■ メインポイントの挿入。挿入圧にてシーラーが根管内に行き渡るようにイメージしながら作業長まで到達させる。

図7-20e ■ ヒートソースで支台築造を見越した位置まで余剰なガッタパーチャポイントをカットする。

図7-20f ■ コンデンサーやプラガーで上部のガッタパーチャポイントを圧接しているところ。押し出された余剰なバイオセラミックシーラーが溢れてくる。

図7-20g ■ 溢れ出たバイオセラミックシーラーを除去したところ。Hydraulic condensationは従来の方法と比べ簡便で導入しやすい。

CHAPTER 2-2

MTAやバイオセラミックパテのみを単独で充填する方法

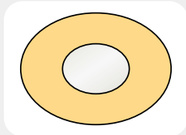

▶**適応症**
- 根尖が大きく拡大された症例や根未完成歯（過剰充填が予想される症例）。
- 穿孔封鎖を同時に行う症例。

▶**メリット**
- 生体親和性のある材料のため根尖孔外へ出ても影響が少ない。

▶**デメリット**
- 時間がかかる。
- 独特な操作性のため慣れが必要。
- コストが高い。

文字どおり**MTAやバイオセラミックパテを単独で充填する方法**で、**充填材が根尖孔外に押し出されても不利に働かず、治癒の妨げにならない**のが利点である。そのため、根尖がすでに大きく拡大されている再治療や根未完成歯などの封鎖を得られにくく過剰充填が予想される症例、穿孔封鎖を根管充填と同時に行いたい症例で特に有効である。

作業がしやすいようにMTAキャリアやニエットキャリアにて賦形してコンデンサーを用いて緊密に充填するが、**セメントの操作性が良いとはいえない**ため、術者・アシスタントともに慣れるまで時間がかかるかもしれない（**図7-21、7-22**）。また充填にかけるコストは高くなる。

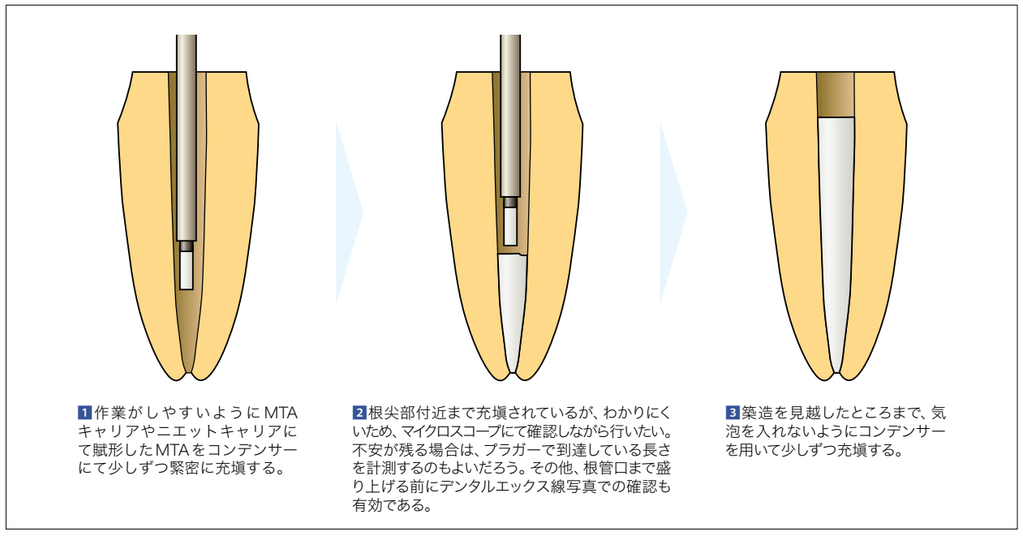

図7-21 ■ MTAやバイオセラミックパテのみを単独で充填する方法のステップ。

メタルコア＆ポストの除去方法 1

【単根歯】コアの周囲を削り取り超音波振動を加える方法

STEP

① ポスト除去の準備として、バーにてコアの周囲を削りとり、ポストのみで維持されるようにする。これにより超音波振動がコア部で規制されなくなる。

② ポスト部に超音波チップを当てることで、ポスト部のみ超音波振動が集中し、除去しやすくなる。

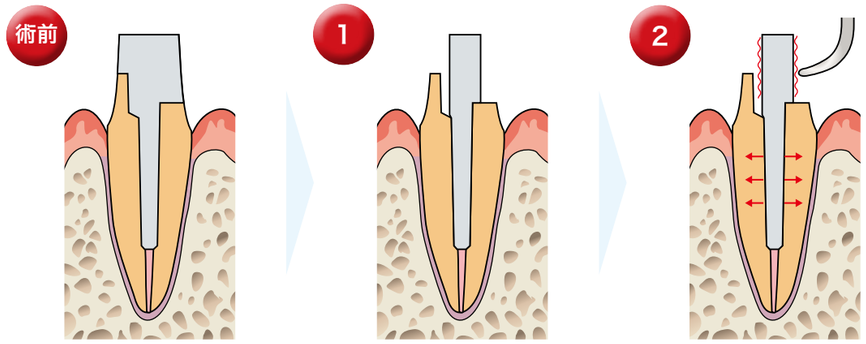

CASE 9-2 メタルポスト除去症例

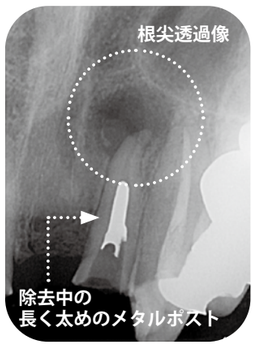

CASE 9-2a■患者は52歳女性。かかりつけ医よりこれ以上のポスト除去は穿孔リスクなどにより危険であると言われたため、ご自身で調べて来院した。切削用バーを根管内へ挿入することなく、マイクロスコープ下で超音波を用いて除去を行った。

CASE 9-2b■根管充填６か月後。症状はなく、透過像はほぼ消失したため最終補綴へと移行した。術前と比較して残存歯質量がほぼ不変であることに注目。

CASE 9-2c■根管充填６年後のデンタルエックス線写真。症状はなく経過良好である。

▼ 上顎前歯部のメタルコア除去の実際

図9-8a■クラウンを除去したところ。特に唇側に残存歯質の高さが残っている。

図9-8b、c■注水下にて歯質との境界のコア部分を削除し、ポストのみで維持されるようにする。なお、歯質温存のために歯質と築造体との境界のメタルコア側を削るように意識する。

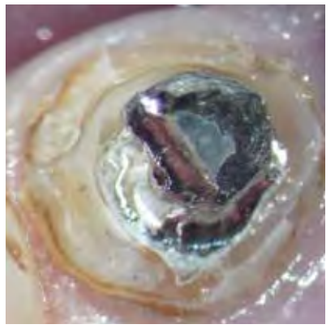

図9-8d、e■主にポスト部での維持のみにした状態。ここまでの過程で残存歯質を減らさぬよう注意する。

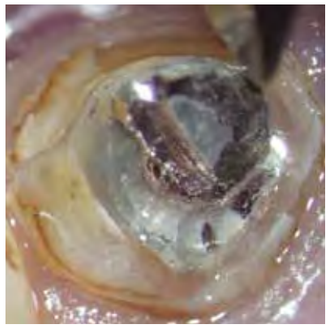

図9-8f■超音波チップを最大のパワーにして近遠心・頬舌側とさまざまな方向から当てる。その際にセメントラインからグレーの内容物が流失していることを確認する。これは超音波の振動によるセメント層の破壊が功を奏していることを意味する。

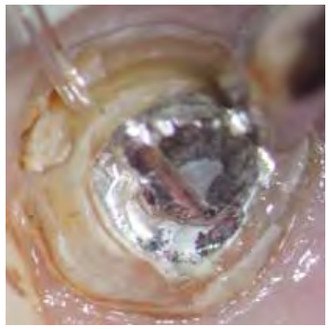

図9-8g■チップと築造体との摩擦熱により歯周組織に熱傷を起こさぬよう、観察時以外は基本的に注水下にて作業する。

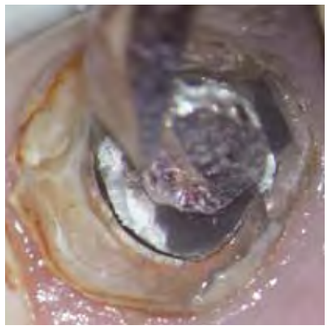

図9-8h■歯質とメタルコアとの間を満たしていたセメントが流出し、隙間が生じている。ここまでくると超音波チップの振動によりメタルコアが動き始めるのが視認できる。

図9-8i■根管内にバーを挿入することなく、根管の歯質削除を一切行わずにメタルコアが除去できたところ。超音波の活用が歯質を保全（＝破折抵抗の減弱を防ぐ）し、結果的に長期にわたり機能を有することにつながる。

ガッタパーチャの除去ステップ 1

根管上部〜中央部のガッタパーチャポイントの除去

STEP

① 超音波チップで根管上部のガッタパーチャポイントを崩し、ファイルの導入路を作る。
➡特に緊密に充塡されていてファイルの先が食い込みにくい場合は有効である。

② ストレートラインアクセスを意識しながらNi-Tiロータリーファイル(D1➡D2➡D3もしくはX-P Endo Shaper)にて根管上部から順にガッタパーチャポイントを除去する。

③ ガッタパーチャポイントの削片は、除去用器具やシリンジにて洗浄し除去する。

図9-17a ■コアとう蝕を除去したところ。ここからガッタパーチャポイントの除去に取り掛かる。

図9-17b ■超音波チップで根管上部の充塡材を破壊し、Ni-Tiロータリーファイルの先端が入るとっかかりをつくる。筆者は余計な歯質の切削を避けるためダイアモンドコーティングがなされていないチップを使用している。

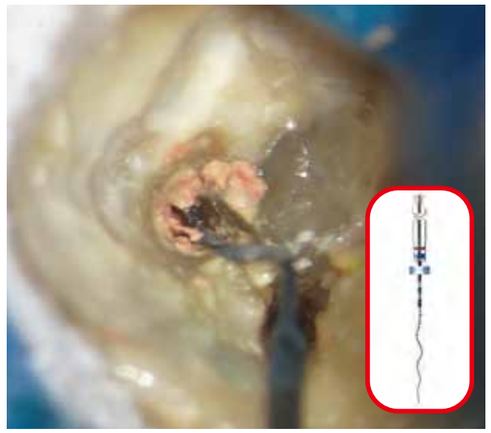

図9-17c ■Ni-Tiロータリーファイルによる除去。通常の除去用ファイルに加えて、写真のようにXP-Endo Shaperを用いると、根管内のアンダーカットに入った部分も除去できるため効果的である。

ガッタパーチャの除去ステップ 2

根尖部のガッタパーチャポイントの除去

STEP

① 残った根尖付近のガッタパーチャポイントを除去用器具やHファイル、超音波洗浄にて除去する。
➡ここまででほぼ充塡材がない状態にできることが多い。

② まだ残存する充塡材がある場合は、AMファイルを用いてつつくようなイメージで根管壁からはがし、除去用器具や超音波洗浄にて取り出す。
➡音波洗浄や超音波洗浄の使用は、根管充塡材の除去効果を高めるとされている[11、12]。

図9-18a ■アンダーカットの付与された除去用器具(写真はJHスクレイパー)での根尖部付近のガッタパーチャポイント除去。疎な根管充塡だと根尖部まで一塊に除去できることがある。

図9-18b ■目に見える部分を除去し、仕上げに超音波洗浄をした状態。流体が細かな削片を浮き上がらせて除去してくれるため効果的である。極力歯質を切削せずに除去作業を行うことが望ましい。

▼超音波チップによる逆根管形成の実際

図11-35a■逆根管形成時は、マイクロスコープを低倍率に設定する。視野に歯冠が入ることで、超音波チップの近遠心的な方向の参考にすることができる。

図11-35b■超音波チップの方向が正しければ、ガッタパーチャが溢れ出てきて形成時の抵抗は少ない。逆に象牙質の切削は抵抗があり、その場合は意図する方向に進んでいるのかを一旦手を止めてミラーにて確認する。

逆根管形成のポイント 2

イスムスなどの処理

イスムスの形成は、象牙質の切削効率がよいとはいえない超音波チップを用いて細かい作業を要求されることから、時間がかかり難しい。筆者はまず主根管を形成し、それらを繋ぐように形成している（**図11-36**）。

イスムスのある根管は楕円であり、近遠心的な残存歯質の幅を形成により薄くしないように留意する。

逆根管形成のポイント 3

逆根管形成の確認とガッタパーチャのバリの処理

超音波チップによる逆根管形成が終わったら、マイクロミラーを用いて形成面を確認する。**特に頬側壁は根管充塡材が残りやすい傾向にあるため、入念に確認したい。**

ガッタパーチャの残りがバリとして付着している部分は、逆根管充塡材の厚みが薄くなり封鎖性に不安が残るため、プラガーを用いて歯冠側方向に押し込む（**図11-37**）。

▼イスムスの処理

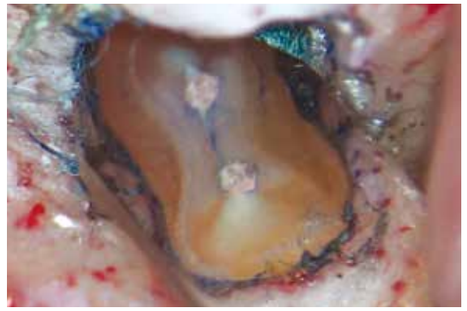

図11-36a■逆根管形成前の状態。イスムスを認める。

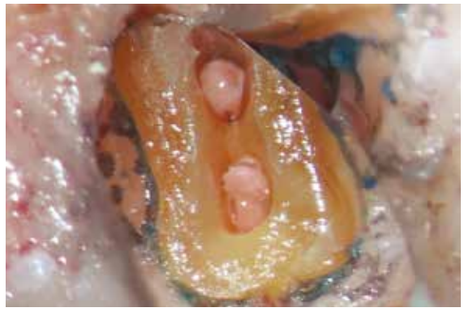

図11-36b■まず主根管を形成した後、超音波チップにて主根管同士を繋ぐように形成する。

▼逆根管形成後のガッタパーチャのバリの処理

図11-37a■逆根管形成後の状態。写真のように、ガッタパーチャのバリが壁面に残ることがある。

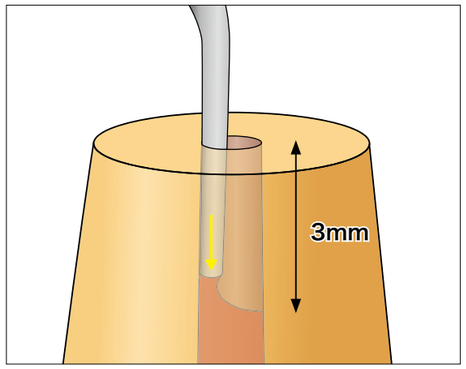

図11-37b■プラガーを用いて手指で押し込んでいる感覚を感じながら、ガッタパーチャのバリを歯冠側に押し込む。

CHAPTER 6-3

根尖切除＆逆根管形成

抜歯ができそうなタイミングでHBSS溶液を開封し、膿盆に注ぐ（**図11-51**）。根尖は、新品のカーバイドバー（＃330など）やゼックリアバーで根尖を３mm切断する（**図11-52**）。**切削時は歯根膜保護の観点からHBSS溶液をかけながら行い、歯根を乾燥させないように留意する**。ユニットから出る水（水道水）は歯根膜細胞の生存を低下させるため使用しない。

染色のために切断面を完全に乾燥させ、メチレンブルーを塗布して10〜15秒置き、HBSS溶液にて洗い流す。

その後は歯根端切除術と同様に、最大倍率のマイクロスコープにて切断面を観察し、破折や漏洩、見落とし根管などの有無を確認した後（**図11-53a**）、カーバイドバー（#330）や超音波チップにて原則３mmの逆根管形成を行う（**図11-53b、c**）。

▼ HBSS溶液

図11-51■HBSS溶液は、抜歯した歯の乾燥を防ぐため、切削時の注水や再植までの歯の保管時に使用する（☞**341ページ参照**）。

▼ 意図的再植術における根尖切除のイメージ

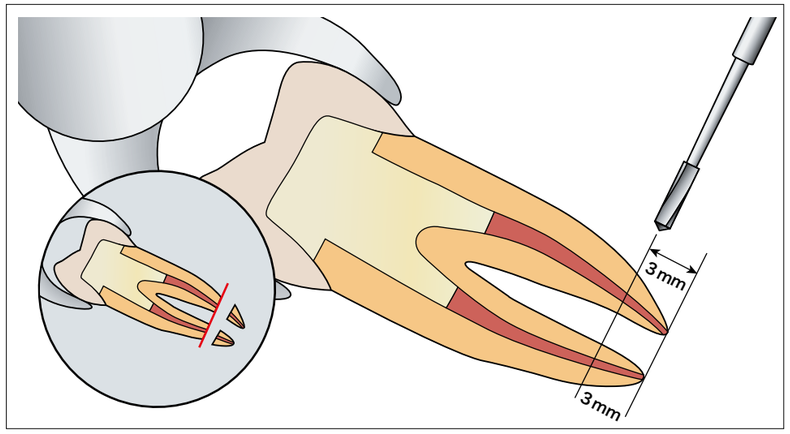

図11-52■歯根端切除術と同じく３mmルールに則り、新品のカーバイドバーなどを用いて根尖を３mm切断する。

▼ 意図的再植術における根尖の切断面の例

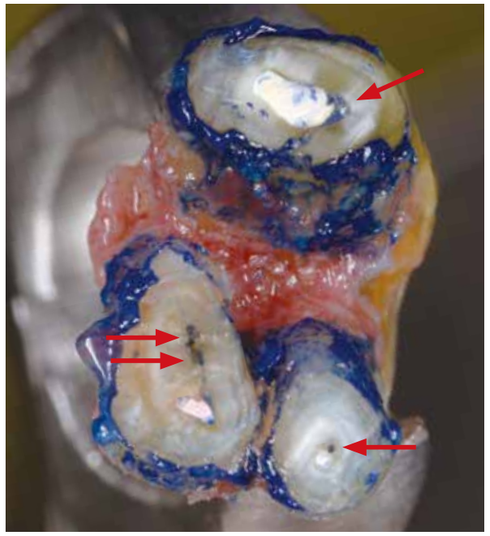

図11-53a■切断面をメチレンブルー染色したところ。MB根にMB2とイスムス、DB根は本来の根管を、P根には漏洩を認める（矢印部）。

図11-53b■根管の方向に注意しながら根管充填材を追うように形成する。

図11-53c■意図的再植術でも３mmの逆根管形成を基準とする。

Point

#330のカーバイドバーなら２つ分の深さを形成する

筆者は口腔外時間の短縮を優先し、意図的再植術の逆根管形成では主にカーバイドバー（＃330）を使用している。#330のバーは直径0.8mm、刃先の長さは1.6mmなので、#80のファイルで拡大するイメージで刃先２つ分の深さを形成すれば、３mmの逆根管形成を得ることができる。