

PERFECT MASTER

歯科国試パーフェクトマスター

# 口腔外科学 I

篠塚啓二・外木守雄 著



購入者特典



電子版アプリ (iOS, Android 版)  
利用権つき

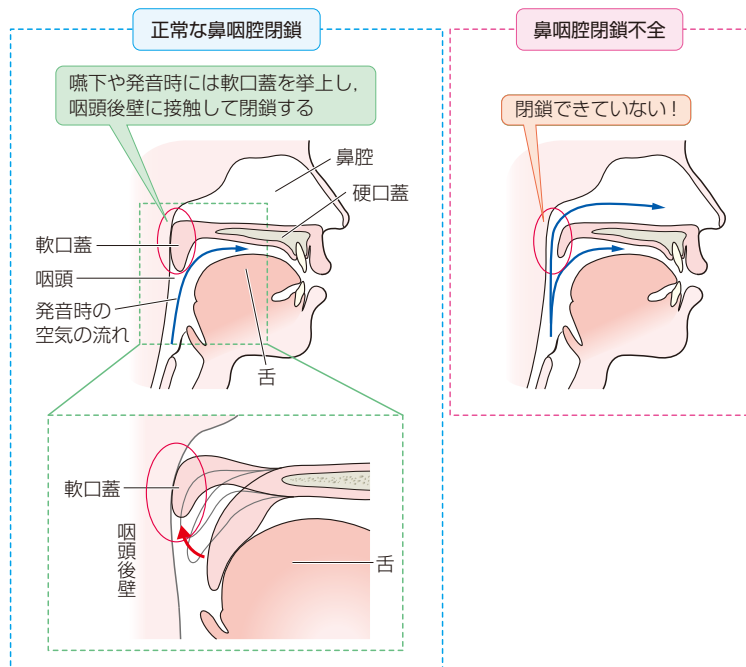
歯科医師国家試験出題基準対応

医歯薬出版株式会社

#### 4) 鼻咽腔閉鎖機能不全とその治療 よくでる

嚥下や発音時には軟口蓋を挙上し、咽頭後壁に接触して閉鎖するが、それができない状態。

口蓋帆挙筋が主体



##### (1) 発生要因

- ・口蓋裂 (→開鼻声に構音障害を伴うことが多い)
- ・口蓋裂の閉鎖手術後
- ・軟口蓋腫瘍切除術後
- ・脳血管障害後軟口蓋麻痺

##### (2) 症状

- ・開鼻声：破裂音，摩擦音，破擦音などが著しく不明瞭になる。
- ・構音障害

# 損傷

## Check Point

- ・ 創傷病態と治癒について説明できる。
- ・ 軟組織損傷の治療の手順について説明できる。
- ・ 顎顔面骨骨折の種々の特徴，治療法について説明できる。

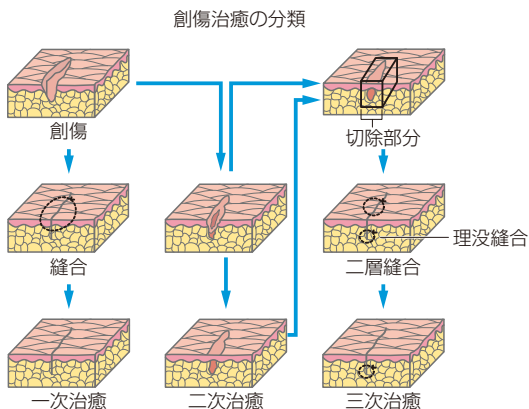
## I. 創傷 よくでる

### A 創傷治癒(キズの治り方)

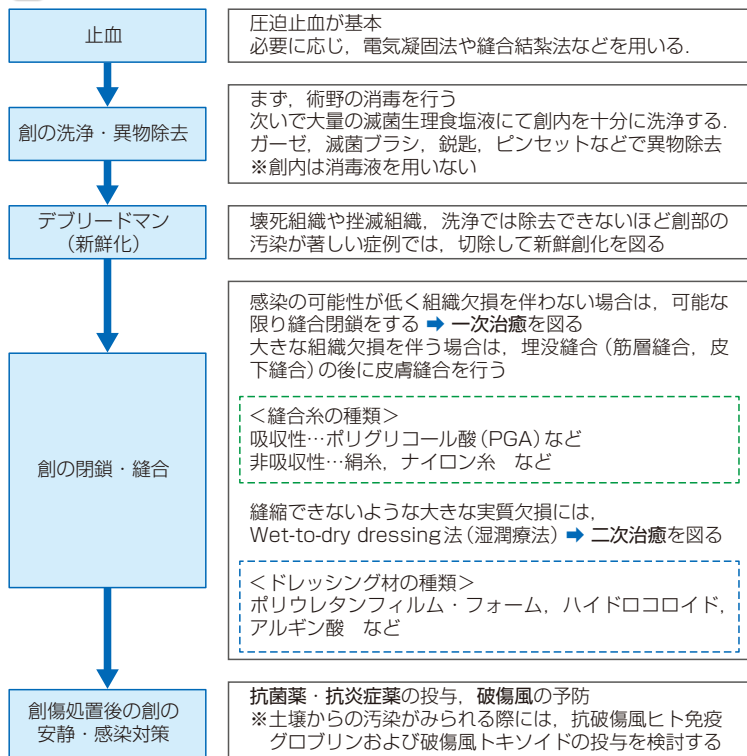
#### 1) 分類

##### (1) 一次治癒

- ・ 鋭利に切断された創傷が無菌的に縫合された場合の治癒経過。
- ・ 創面に血腫などの異物がなく，かつ感染がないことが条件となる。



### A 軟組織損傷の治療方針



### コラム：上皮組織欠損への対処法

- ①周囲組織の縫縮、②皮膚(粘膜)自家移植、③局所皮膚弁(有茎・遊離)、  
④人工材料による被覆、⑤開放創による二次治癒  
のどれかを選択することになる。

創の大きさ・状態・部位、術者の技量などによって考慮するが、開放創にせず、  
できるだけ単純に縫縮し、一次治癒にしたほうが審美的によい。

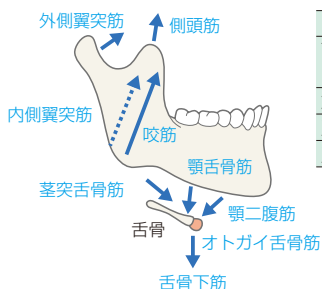


CHECK!



よくでる

## 下顎に加わる外力



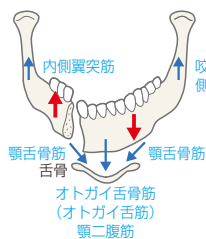
## 骨片の偏位

	小骨片	大骨片
下顎骨体 (犬歯部, 顎角部)	内上方	内下方
筋突起部	後上方	偏位なし
正中部 (1線)	偏位は少ない	骨片呼吸 (+)
正中部 (2線)	内下方	内上方

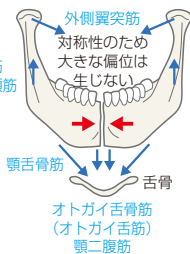
→ 骨片の移動

→ 下顎に加わる外力

## 下顎骨体部骨折

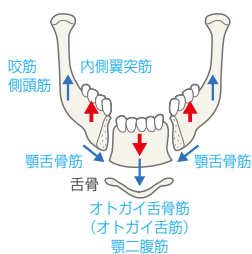


## 下顎正中中部骨折 (1線)



※左右の動きが相殺するため偏位は少ない

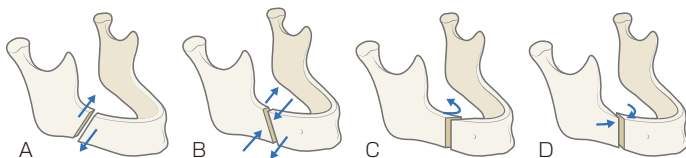
## 下顎前歯部骨折 (2線)



※舌根沈下で呼吸困難のリスクが高い

↓  
気管切開を検討

## 下顎骨骨折の骨折線方向と骨片偏位



AとCは筋の牽引方向に大きく偏位する骨折線であり、BとDは筋の牽引方向に抗する骨折線方向で偏位は小さい (McCarthy, 1990).

## II. 神経痛

### A 三叉神経痛 (trigeminal neuralgia) よくでる

#### 1) 真性 (特発性, 本態性, 典型的) 三叉神経痛

##### (1) 原因

原因不明. 血管 (上小脳動脈など) による三叉神経の圧迫.

##### (2) 特徴・症状

- ・ 中年以降の女性に多い
- ・ 三叉神経領域の発作性電撃様激痛 (数秒～数分)
- ・ 片側性で正中を越えない
- ・ 三叉神経第2枝と第3枝領域に出現することが多い
- ・ 日中に多い (夜間は発現しない)
- ・ 感覚異常や運動障害は伴わない
- ・ 発作時に顔面筋攣縮, けいれんを伴うことがある
- ・ 疼痛と疼痛の間は無症状 (発作の間の痛みのない時期: 間欠期がある)



#### CHECK!

Patrickの発痛帯 (口角, 口唇, 歯肉, 鼻唇溝, 鼻翼, 眉など)

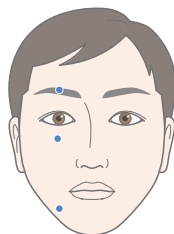→咀嚼, 洗顔, 会話, 歯磨き, 寒冷などが誘因 (トリガー因子) となる.

Valleixの3圧痛点

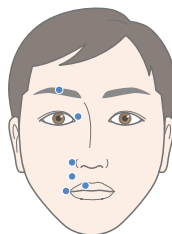
→眼窩上孔 (第1枝)

眼窩下孔 (第2枝)

オトガイ孔 (第3枝) を皮膚の上から圧迫すると痛みが誘発される.



Valleixの3圧痛点



Patrickの発痛帯