BIOFUNCTIONAL THERAPY

臨床家のための床矯正治療

バイオファンクショナルセラピーという新しいアプローチ

［著］
花田真也
一般社団法人 日本床矯正研究会／医療法人 はなだ歯科クリニック

医歯薬出版株式会社

Chapter 1

原因による歯列不正の分類

Clinical points

- 顎の発育不足は叢生につながる．
- 口腔習癖，態癖により上顎前突，下顎前突，開咬が生じる．
- 萌出位置異常，先天性欠如，過剰歯は先天的なものと考えてよい．

歯列不正の３つの原因

歯列不正は，①顎の発育不足（40%），②悪習癖（40%），③位置異常・先天性欠如・過剰歯（20%）の３つの原因により生じます（**表**）．

■ 顎の発育不足

顎の発育不足のため歯列が狭窄し，その結果，叢生が起こります（❶）．

■ 悪習癖（口腔習癖，態癖）

口腔習癖や態癖などの悪習癖により，上顎前突，下顎前突，開咬が生じます．

開口や咬唇癖などの口腔習癖によって上顎の前歯が前突したり，頬杖，顎押しなどの態癖，「奥舌」などの口腔習癖によって下顎後退が起こり，上顎前突を呈します．前歯で噛む習慣がなく発育刺激が不足すると，上顎骨基底部が劣成長となり，上顎前歯が前突しているように見える場合もあります．成長期であれば，上顎を育成することで前突感はなくなります（❷）．

表　原因による歯列不正の分類

顎の発育不足（40%）	歯列の狭窄 → 叢生
口腔習癖・態癖（40%）	開口，咬唇癖 → 上顎前突
	頬杖，顎押し，奥舌 → 下顎後退
	泣き癖，誤ったうがい法，低位舌 → 下顎前突
	吸指癖，咬爪癖，舌突出癖 → 開咬
位置異常・先天性欠如・過剰歯（20%）	

❶叢生

歯列の狭窄により生じる．

❷上顎前突

前歯唇側傾斜　下顎後退　上顎の劣成長

臼歯Ⅰ級関係　臼歯Ⅱ級傾向　上顎育成後

Chapter 2 バイオファンクショナルセラピーとは

Clinical points

- 矯正治療では，機能を改善するバイオファンクショナルセラピーの考え方が重要である．
- 原因に応じたバイオファンクショナルセラピーを行う．

歯列不正に対する新しいアプローチ

従来の矯正治療では，歯列不正をメカニカルに改善する治療が主体でした．しかし，メカニカルな治療だけでは限界があり，メカニカルな介入が多くなればなるほど，いわゆる「後戻り」との戦いになってしまいます．私は，なぜそのような歯列不正が発症したのかを考え原因を改めること，それにより患者自身の治癒力を発揮させることが重要だと考えており，それを「バイオファンクショナルセラピー」（BFT，生物学的機能療法）と呼んでいます．床矯正装置は二次元的な歯の動きしかできないので，バイオファンクショナルセラピーが特に不可欠です．歯列の形態をメカニカルに治療することと同時に，機能を改善するバイオファンクショナルセラピーが最も重要なのです（❶）．

顎の発育不足により歯列が狭窄することで発症した叢生の場合は，咀嚼の改善が重要になります．開口や咬唇癖，頬杖，顎押し，「奥舌」，泣き癖，間違ったうがい，低位舌，吸指癖，咬爪癖，舌突出癖などの悪習癖が原因の場合は，それらの悪習癖を改善することが重要です（詳細は Chapter 8 参照）．機能が改善し安定すれば，歯列も安定し，いわゆる「後戻り」の問題も解決できます．

バイオファンクショナルセラピーとは，①咀嚼，②呼吸，③嚥下，④姿勢，⑤その他の悪習癖を改善することです．

出生児は，羊水から外界へ出てきて産声をあげた瞬間から呼吸を始めます．次に，母乳を吸うことにより嚥下を始めます．離乳食により食べることを始めます．このように呼吸 → 嚥下 → 咀嚼の順で，生きるために重要な機能を獲得していきます．そして高齢者になると咀嚼ができなくなり，嚥下ができなくなり，最後には呼吸が

❶床矯正治療の二本柱

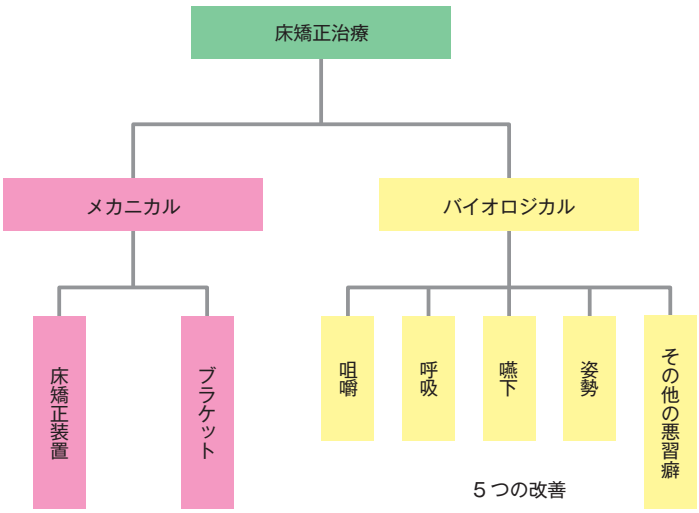

できなくなって死に至ります．このような口腔機能を管理することの機運が高まり，2018 年に小児には口腔機能発達不全症，高齢者には口腔機能低下症という病名が保険収載されました．口腔機能を管理することがこれからの歯科医師には求められており，まさにバイオファンクショナルセラピーが重視される時代が来たと感じています．

床矯正治療に対する誤解

■ 床矯正治療は傾斜移動しかしないという誤解

床矯正装置の作用だけでは傾斜移動しか起こりません，しかし，床矯正装置の力と咬合力や口腔周囲筋の力が合わさることで複合移動となり，正しい歯の移動が行われます（❷）．

■ 床矯正治療で顎は広がらないという誤解

顎骨には基底骨と歯槽骨の 2 種類があります．床矯正装置では基底骨を広げることはできません．床矯正装置で拡大できるのは歯と歯槽骨だけです（❸）．しかし，バイオファンクショナルセラピーにより咬合力という発育刺激を与えることによって基底骨を成長させることができると考えています．

「顎を広げる」という表現は誤解を招くため，最近では「歯列を広げる」という表現を使用しています．

❷床矯正治療の移動様式

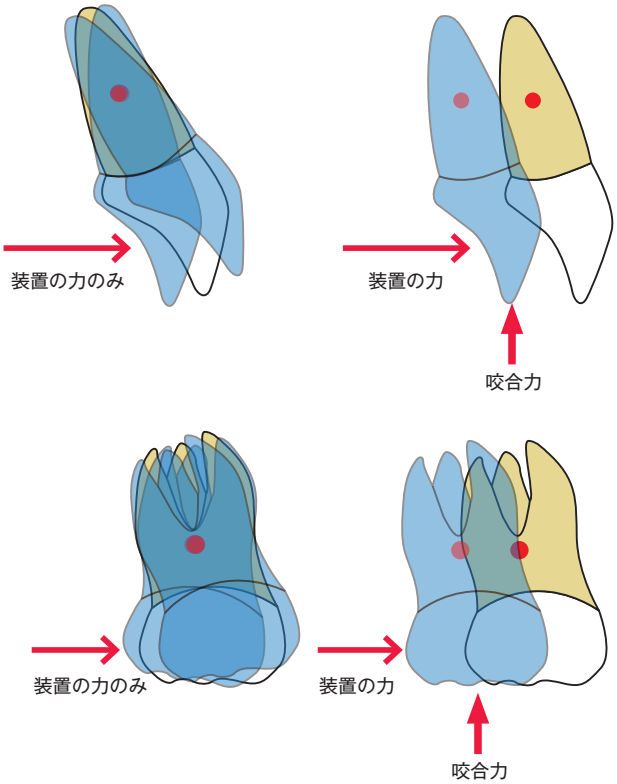

床矯正装置による移動は傾斜移動のみ，咬合力が加わることで歯体移動となる．

❸歯槽骨と基底骨

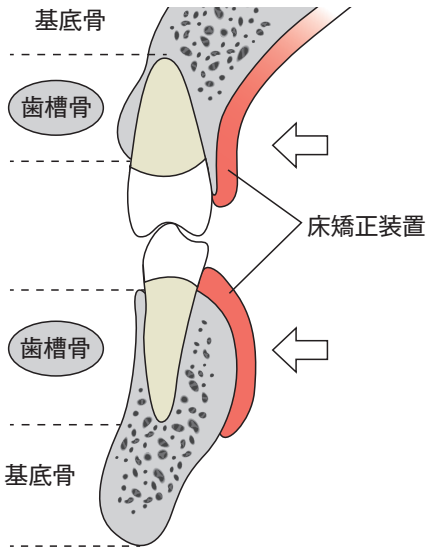

床矯正装置で広げることができるのは歯の周囲の歯槽骨であり，基底骨を広げることはできない．

Chapter 10

軟組織プロファイル分析による骨格の評価

Clinical points

- 顔写真を規格化する.
- SP プレート①でオトガイの位置の評価を行う.
- SP プレート②で下顎平面角を評価する.
- SP プレート③で顔面突出度を評価する.

顔写真の規格化

セファロではなく顔写真で骨格を評価する場合は，規格化された写真を撮る必要があります．スタンドを使用してカメラを顔の高さと同じにすることが必要です（❶）．下から見上げたり，上から見下ろした写真では正しい分析ができません．また，カメラから被写体までの距離が近いと歪んだ画像になるので，適正な距離をとってズームレンズで撮影します．

当院ではズームレンズは AF-S NIKKOR 24-85 mm f/3.5-4.5 G ED VR を使用し，2 m 50 cm 離れた位置から撮影しています．被写体の背面にある方眼スクリーンが歪んでいないことが確認し，額，耳，首が髪で隠れないようにヘアバンドやカチューシャを使用します（❷）．また，眼窩下縁は写真上ではわかりにくいので，触診してシールを貼ります（❸）．下顎平面も写真上では正確にわかりません．特に舌骨が下がった人などは「二重アゴ」になっていてかなりわかりにくいので，必ず触診して指で明示した状態で写真を撮ります（❹）．パソコンで分析するときのスケールの基準として，頬に直径 15 mm のシールを貼ります．

❶顔写真の撮影の準備

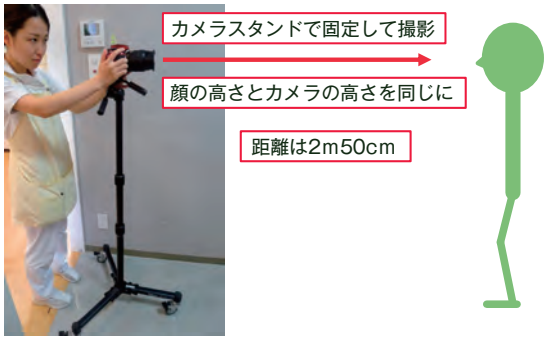

❷顔写真の撮影

誤

正

額，耳，首が隠れると分析できない．

❸眼窩下縁

触診して確かめてシールを貼る．眼窩下縁は本来，瞳孔の真下だが，側方から見えないので同じ高さでシール 1 つ分離して貼るのがポイント．

❹下顎平面

眼窩下縁を示すシールと，スケールを示すための直径 15 mm のシールを貼る．下顎平面は触診して，指で明示する．

SP プレート

軟組織プロファイル分析にはさまざまな基準点がありますが，そのうちのG点（Giabelia），N’点（soft tissue Nasion），Sn点（Subnasale），Pg’点（soft tissue Pogonion）の4つを基準にして（❺），①オトガイの位置，②開咬傾向，③顔面突出度の3つを評価します．簡便に評価できるように日本床矯正研究会が発案したSPプレート①②③を評価に使用しています．SPプレートは，画像処理ソフトを使用してPNGファイルを顔写真に重ねて使用します（❻～❽）．軟組織プロファイル分析の基準値は「Handbook of orthognathic treatment：a team approach」（Wiley Blackwell, 2013）より採用しています．

■ SPプレート①

N’点からフランクフルト平面に対して下した垂線はZero-meridian lineと呼ばれます．この垂線に対するPg’の前後的な位置で顔面に対するオトガイの位置を評価します（❻）．Zero-meridian lineに対してPg’の位置が前後2 mm以内にあることが標準値とされていますが，オトガイの発達が少ない日本人には合いません．セファロ分析の一つであるマクナラ分析では，Nasion perpendicular to Pg（mm）における日本人の数値は男性が平均－6.8，標準偏差5.4，女性が平均－7.3，標準偏差6.7です．この数値から－14～0.6 mmが標準値と考えられます．

軟組織プロファイル分析はセファロ分析ほどの厳密な精度を求めることは難しいため，SPプレートでは－15～0 mmを標準値として用いています．Zero-meridian lineよりPg’が－15 mmよりも後方にあれば下顎後退，前方にあれば下顎前突と評価します．

■ SPプレート②

フランクフルト平面と下顎平面のなす角度が15～30°なら中顔型，0～15°なら短顔型，30°以上なら長顔型（Dolicho facial）と評価します（❼）．長顔型は骨格性開咬の傾向があり，難症例になりやすいので注意が必要です．

❺軟組織プロファイル分析の基準点

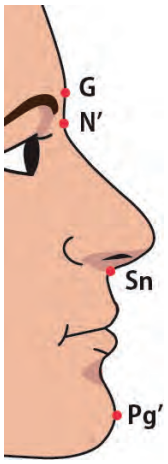

G：Giabelia
眉隆線の外形線上の最前点
N’：soft tissue Nasion
Gの下の外形線上の最深点
Sn：Subnasale
鼻と上唇の境界点
Pg’：soft tissue Pogonion
下顎の外形線上の最前点

❻ SPプレート①による分析

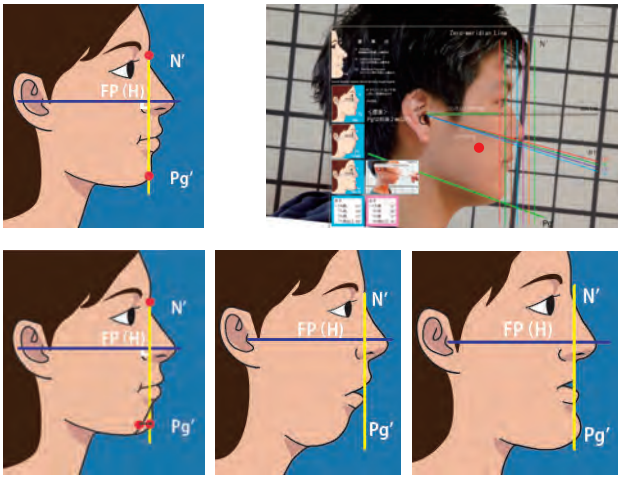

標準
－15～0 mm

下顎後退
小＜－15 mm

下顎前突
0 mm＜大

❼ SPプレート②による分析

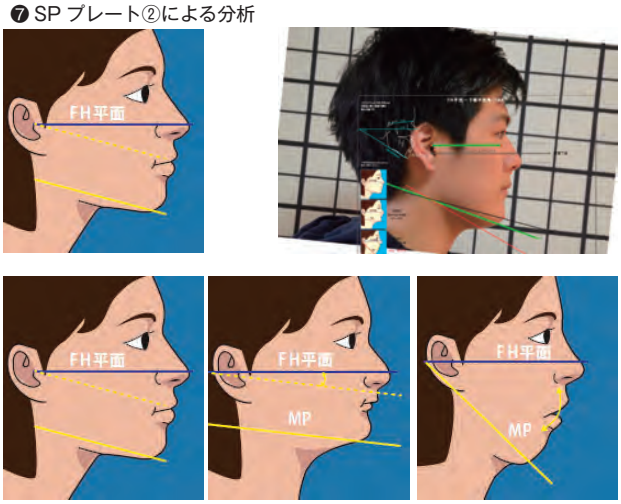

中顔型
15～30°

短顔型
0～15°

長顔型
30～45°
開咬　難症例