肉芽の科学と臨床

ペリオ・抜歯・エンド・GBR・インプラント周囲炎での対応

編著
下野正基（東京歯科大学名誉教授）

著
牧野　明（富山県開業）
藤木省三（兵庫県開業）
岡　賢二（大阪府開業）
山根源之（東京歯科大学名誉教授）
吉岡隆知（東京都開業）
平井友成（福岡県開業）
自見英治郎（九州大学歯学研究院附属OBT研究センター）
三上　格（北海道開業）

肉芽組織とは？ 残すべきか？ 掻爬すべきか？

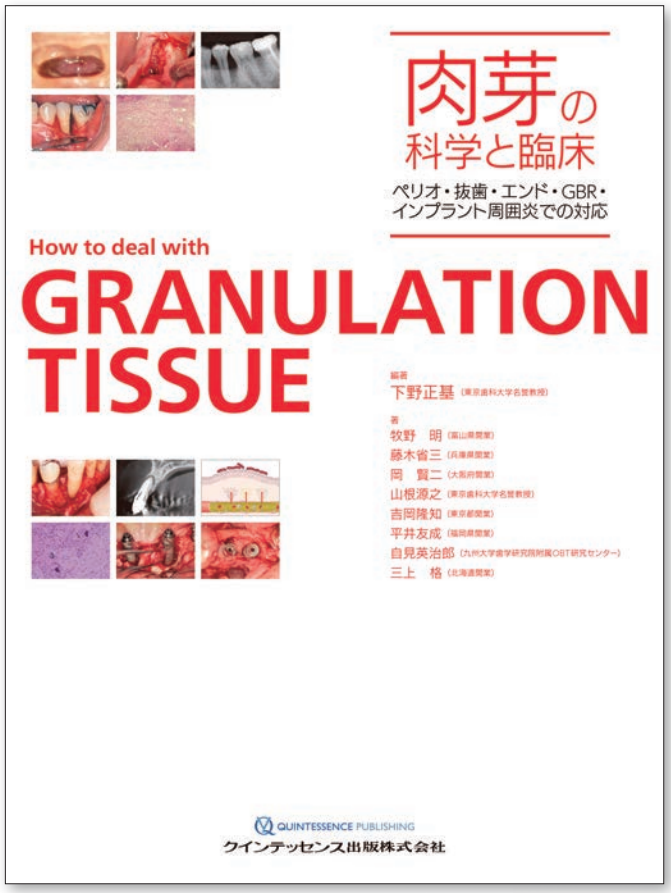

臨床家が診断と対応に苦慮する「肉芽組織」について，病理学をはじめペリオやエンド，抜歯，GBR，インプラント周囲炎をテーマに多数の写真を交えてわかりやすく解説する．肉芽組織は取るべきか，残すべきか，どういった場合に残すのかなど，さまざまな疑問に各専門家が症例を通して答える．炎症性肉芽組織により治癒が妨げられた抜歯窩の治癒不全など，貴重な症例も多数掲載．肉芽組織によるトラブル回避および治癒への道筋を示す 1 冊．

CONTENTS

CHAPTER 1 肉芽とは何か？［下野正基］

CHAPTER 2 歯周病と肉芽（1）―肉芽組織の保存による長期予後―［牧野　明］

CHAPTER 3 歯周病と肉芽（2）―慢性炎症性組織（不良肉芽）の除去による長期予後―［藤木省三 / 岡　賢二］

CHAPTER 4 抜歯窩と肉芽［山根源之］

CHAPTER 5 歯内療法・根管治療と肉芽［吉岡隆知］

CHAPTER 6 GBR と肉芽［平井友成 / 自見英治郎］

CHAPTER 7 インプラント周囲炎と肉芽［三上　格］

QUINTESSENCE PUBLISHING 日本　●サイズ:A4判変型　●128ページ　●定価8,580円（本体7,800円+税10%）

クインテッセンス出版株式会社
〒113-0033　東京都文京区本郷3丁目2番6号　クイントハウスビル
TEL. 03-5842-2272（営業）　FAX. 03-5800-7592　https://www.quint-j.co.jp　e-mail mb@quint-j.co.jp

歯の保存，歯槽骨の再生にこだわる９名の精鋭らが，
病理と臨床から導き出した各々の「肉芽」の対応を示す１冊！

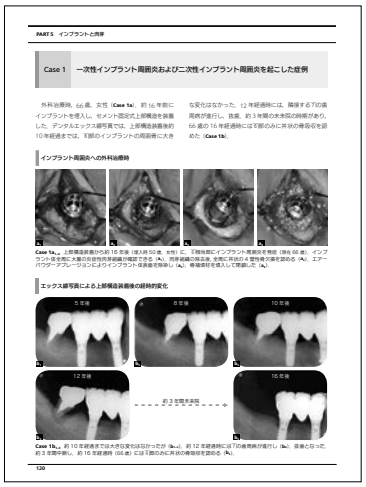
PART 5　インプラントと周囲

Case 1　一次性インプラント周囲炎および二次性インプラント周囲炎を起こした症例

外科治療時，66歳，女性（**Case 1a**），約16年前にインプラントを埋入し，セメント固定式上部構造を装着した．デンタルエックス線写真では，上部構造装着後約10年経過までは，下顎のインプラントの周囲像に大きな変化はなかった．12年経過時には，陰影する7の遠心部が消失傾向にあり，出血，約3年間の未来院の時期があり，66歳の16年経過時には下顎のみに片状の骨吸収を認めた（**Case 1b**）．

インプラント周囲炎への外科治療時

Case 1a〜e　上部構造装着から約16年後（埋入時50歳，女性）に，下顎左側にインプラント周囲炎を発症（現在66歳）．インプラント体を含む全ての骨性陰影領域が確認できる（**A**）．同部組織の除去後，全周に再現性を示す骨欠損が認める（**A**）．エアーパウダーアブレーションによりインプラント体表面を除菌し（**A**），骨補填材を填入して閉鎖した（**A**）．

エックス線写真による部構造装着後の経時的変化

Case 1b〜e　約10年経過までは大きな変化は見られなかった（**b**）．約12年経過時には下顎骨吸収が進行し（**b**），骨折となった．約3年間未来院（66歳）にて下顎のみに片状の骨吸収を認めた（**b**）．

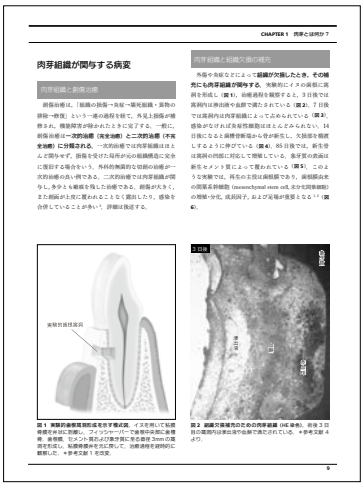
CHAPTER 1　肉芽とは何か？

肉芽組織が関与する病変

肉芽組織と創傷治癒

創傷治癒は，「組織の損傷→炎症→増殖組織・血管の誘導→修復」という一連の過程を経て，外見上損傷が癒合され，機能障害が除かれたときに完了する．一般に，創傷治癒は**一次的治癒（完全治癒）と二次的治癒（不完全治癒）に分類される**．一次的治癒では肉芽組織はほとんど認めず，損傷を受けた局所が元の組織構造に完全に復旧する場合をいう．外科的無菌的な切創の治癒が一次的治癒の良い例である．二次的治癒では肉芽組織が認められ，多少とも瘢痕を残した治癒である．創傷が大きく，また創面が上皮に覆われることなく露出したり，感染を合併していることがあり[1]，詳細は後述する．

肉芽組織と組織欠損の補充

外傷や炎症などによって**組織が欠損したとき，その補充にも肉芽組織が関与する**．実験的にイヌの歯根に窩洞を形成し（**図1**），治癒過程を観察すると，3日後では高度な炎症細胞浸潤が認められている（**図2a**）．7日後では高度な炎症細胞浸潤が認められている（**図2b**）．7日後では歯肉内は肉芽組織によって占められている（**図2c**）．14日後になると炎症細胞浸潤から骨が新生し，欠損部を補填しようとする様子がうかがえる（**図2d**）．約1日後では，新生骨は歯肉の側面に対応して増殖している．象牙質の表面は新生セメント質によって覆われている（**図5**）．このような実験では，再生の主役は歯根膜であり，歯根膜由来の間葉系幹細胞（mesenchymal stem cell, 左ページ図参照）の増殖・分化，成長因子，および足場が重要となる[2,3]（**図6**）．

図1　実験的歯根膜周囲炎を示す模式図．イヌを用いて結紮糸歯を歯根膜炎を誘発した．フィッシャーバーで各根中央部に歯槽骨，歯根膜，セメント質および象牙質に各径3mmの窩洞を形成し，結紮糸歯糸を元に戻して，治癒過程を経時的に観察した．＊参考文献1を改変．

図2　組織欠損補充のための肉芽組織（HE染色）．術後3日目の歯周内組織浸潤中心部で急激に炎症している．＊参考文献4より．

PART 4　エンドと肉芽

に硬組織が形成されなかった（**Case 8e**），MTA（TMR-MTA セメントエール）（YAMAKIN）で根管充填し，ファイバーポストと CR で築造した（**Case 8f**）．1年後，良根尿歯は回復し，良好に経過している（**Case 8g**）．MTA での充填はアペキシフィケーションの1つの方法といわれている[4]．

今回うまくいかなかった理由としては，患者の年齢，発症後の期間，根管象牙質の汚染の程度などが要因として関与すると考えられる．リバスクラリゼーションの際当日はよんどが生活した根管にわずかなアクセスで必要最小限根管治療であるが，再根管治療の例も報告されている[5]．根尖部からの肉芽の導入について，出血させただけで造成できない場合もある．今後の研究で症例蓄積の判断基準が明確になるとよい．

Case 8a　19歳，女性の口のアングルエックス線写真．

Case 8b　下顎 CBCT 像（X-800）．

Case 8c　骨整形後で根管した根尖部の組織．
Case 8d　最近歯の肉芽をファイルで潰つけ，出血させた．

Case 8e　1年後のアングルエックス線写真．①心根尖部透過像は縮小しているが，骨質内に硬組織はみられない．

Case 8f　「TMR-MTA セメントエール」で根管充填後，ファイバーポストと CR で築造した．

Case 8g　1年後，象牙質部は興復し良好に経過している．

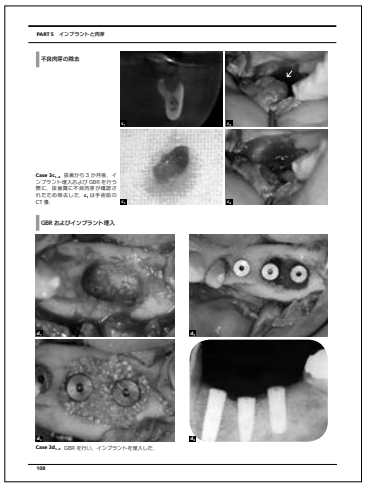
PART 5　インプラントと周囲

不良肉芽の除去

Case 3c,d　装着から3か月後，インプラント埋入および GBR を行う際に，歯槽頂に不良肉芽が確認されたので除去した．**c**，矢印部位のびて膨．

GBR およびインプラント埋入

Case 3d,e　GBR 骨行い，インプラントを埋入した．

CHAPTER 4　抜歯窩と肉芽

②抜歯 1 日から 3 日後まで（**図 3**）

- 抜歯窩内の血餅は収縮し，創口に近い血餅の表面は一層のフィブリン索で被覆され，その下には豊富な白血球が動態する
- 肉芽線の内腔は狭くなり，それにより血餅の脱落を防止する
- 肉芽線の血管や周壁に残存する血管から新生血管形成が始まる
- それらの血管は血餅の中へ侵入する
- 歯根膜に含まれる未分化な間葉細胞は骨芽細胞に分化し，新生血管とともに血餅の中へ侵入する
- これにより血餅と再生骨内芽が有機的に結合する

③抜歯 3 日から 1 週後まで（**図 4**）

- 血餅の表層部では、抜歯窩の歯肉断から中心部へ向かって乳頭層基下の血管網が伸長し，それに沿ってに再生上皮が増殖し，抜歯窩周囲は 3 主皮で覆う．1 週間経過すると創口は上皮で覆われ，一見治癒したかのようにみえるが，深部はまだ治癒していない
- 周壁部では新生血管が豊富に血餅の中へ深く侵入し，血餅の周辺部は「骨内芽」へ置換される．
- 1 週後頃には，周囲および周壁に近いところでは仮骨形成がはじまる

図 4　抜後 3 日から 1 週後まで．抜歯窩の歯肉断から中心部へ向かって乳頭層基下の血管網が伸長し，抜歯窩の創口部上皮で被覆する．抜歯窩周囲および周壁部の骨補形成が進む．＊参考文献 1 より引用．

図 5　抜後 1 週から 2 週後まで．上皮の遊走は完了する．歯槽窩の頂部中央部で仮骨形成する．周囲部および隣接部の骨補形成が進む．＊参考文献 1 より引用．

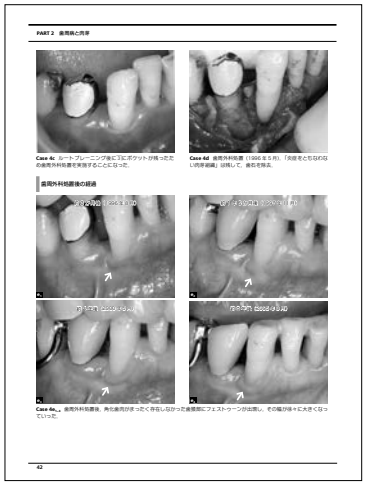
CHAPTER 4　抜歯窩と肉芽

③抜歯 1 週から 2 週後まで（**図 5**）

- 創口のかさな切歯部は 1 週後に，創口の大きな白歯部でも 2 週後には上皮の被覆が成立する
- 抜歯窩内の仮骨形成が進む
- 歯槽の再生を支えてきた歯質は次第に吸収となる
- ＊ 2 週後に抜歯窩内にはさんだ骨補填物であるが，仮骨はまだ未熟である
- 周壁部（抜歯窩壁）もまだ吸収され残り，メックス臨所見で両側部線として明瞭に認められる

④抜歯 2 週から 4 週後まで（**図 6**）

- 創口のかさな切歯部は 1 週後に，創口の大きな白歯部でも 2 週後には上皮の被覆が成立する
- 抜歯窩内の仮骨形成が進む
- 歯槽の再生を支えてきた歯質は次第に吸収となる
- ＊ 2 週後に抜歯窩内にはさんだ骨補填物であるが，仮骨はまだ未熟である
- 周壁部（抜歯窩壁）もまだ吸収され残り，メックス臨所見で両側部線として明瞭に認められる

⑤抜歯 1 か月から 2 か月後まで（**図 7**）

- 再生した組織はその場の生理的・機能的要請に応じて再構築される
- 抜歯窩を被覆する歯肉は厚さを増し，ほとんど厚みを残さずに治癒する傾向となる
- 抜歯窩内で以前生骨の改造が進行し，骨質皮上骨頭の

PART 2　歯周病と肉芽

Case 4c　ルートプレーニング後に「ヒビ ポケットが残った歯の歯周外科処置を実施することになった．

Case 4d　歯周外科処置（1986 年 5 月）「肉芽をとりだせない肉芽組織」切開して，歯石を除去．

歯周外科処置の経過

Case 4e〜g　歯周外科処置後，角化歯肉が多少とく存在し切かった歯槽頂にフェストゥーン状は増し，その幅が徐々に大きくなっていった．

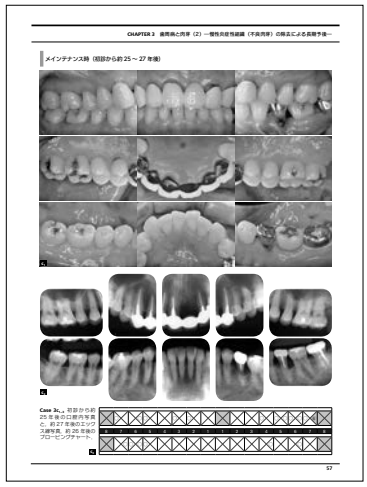
CHAPTER 3　歯周病と肉芽（2）—慢性炎症性組織（不良肉芽）の特点による真菌予後—

図 5a　**図 6b** と比較するとよくわかるが，歯肉に炎症期の除去と歯根セメント質表面処理の徐去のためより厚い上皮性付着となる．歯槽骨は SRP が可能となる．

図 5b　SRP 後のイメージ．炎症性と歯根セメント質が露出部に除去されている．

図 6a　歯肉縁下ポケット内に歯の歯石が沈着している．

図 6b　歯の歯石をキュレットで除去しないのは——

- ❶新しい歯石を除去することで，歯科衛生士の手指に負担がかかり，腱鞘炎などの原因となる．
- ❷最初から手用キュレットを用いると時間がかかるため，患者の負担が大きい．
- ❸大きな塊を除去しようとすると歯周動組織に余分なカがかかるため，歯肉退縮が起こりやすい．
- ❹歯に超音波スケーラーで接石をしておけば，「除石」と「根面の平滑化」の区別が明確になる．
- ❺新しい歯石を最初からキュレットを用いて除去すれば，シャープニングしたキュレットの刃がすぐに導入でしまう．先に大きな歯石を超音波スケーラーで除去しておけば，それだけキュレットの「切れ」が長持ちする．
- ❻最後のために細いチップを用いて超音波スケーラーで歯石を除去することでポケットが縮み，その後のキュレット操作が容易になるとともに，より細いキュレットを使うことができるので，ポケット底までキュレットを挿入しやすくなり，治療時の取り残しが少なくなる[6]．

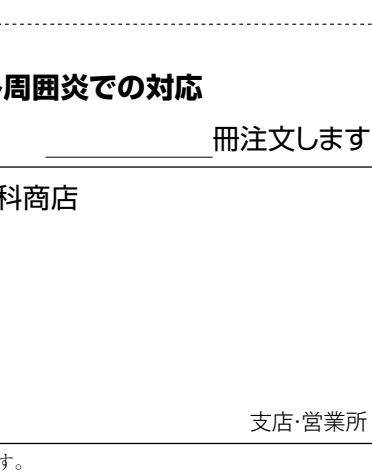
CHAPTER 3　歯周病と肉芽（2）—慢性炎症性組織（不良肉芽）の特点による真菌予後—

メインテナンス時（初診から約 25 〜 27 年後）

Case 3c,,　初診から約 25 年後の口腔内写真と，約 27 年後のエックス線写真．約 25 年後のプロービングチャート．

- ◆ 貴重な病理写真を多数掲載!
- ◆ イラストと写真で組織の話も明解!
- ◆ リカバリーケースの写真も豊富!
- ◆ 経験豊かな臨床家らの“技”も必見!
- ◆ 早読みsummaryで，各チャプターの概要をシンプルかつ最初に理解できる!

ペリオ

非外科的処置のみで対応できるのか?／乾いた歯肉とは?

抜歯

抜歯後に肉芽の掻爬は必要か?／抜歯後の治癒が遅いときどうするのか?

エンド

肉芽は根管治療で消失するのか?

GBR

GBR応用にともなうトラブルをどのように回避するのか?

インプラント周囲炎

歯周炎とインプラント周囲炎における肉芽組織への対応は異なるのか?

きりとり線

注文書　肉芽の科学と臨床　ペリオ・抜歯・エンド・GBR・インプラント周囲炎での対応

モリタ商品コード:208040815

＿＿＿＿冊注文します。

●お名前　　●貴院名	●ご指定歯科商店
●ご住所（〒　　）	
●TEL　　●FAX	支店･営業所

※ご記入いただいた個人情報は、弊社の新刊案内、講演会等の案内に利用させていただきます。
※ご指定歯科商店がない場合は送料をいただき、代金引換宅配便でお送り致します。

2021−12