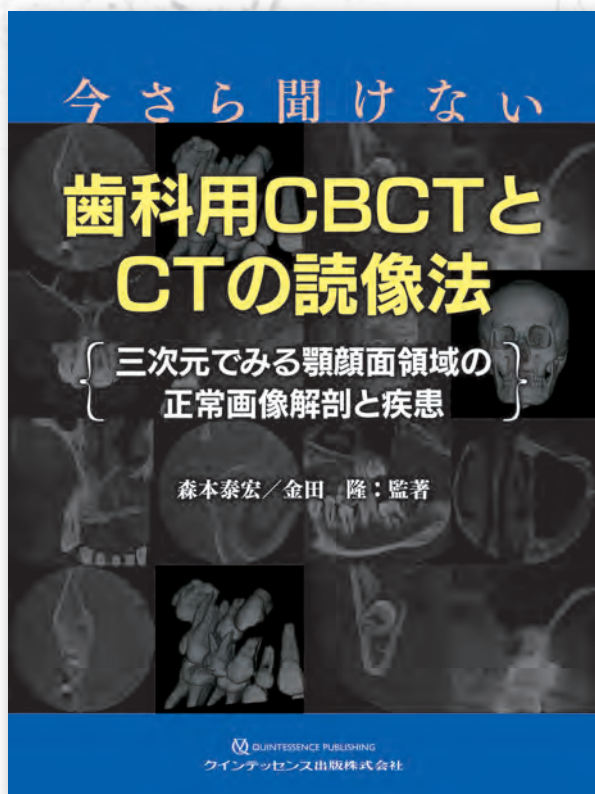


今さら聞けない

# 歯科用CBCTとCTの読像法

{ 三次元でみる顎顔面領域の正常画像解剖と疾患 }

森本泰宏／金田 隆：監著



先生はCBCTとCT画像の読像力に自信がありますか？

歯科用CBCTは広く普及しつつありますが、歯科医学教育のなかでCBCTとCTが取り上げられるようになってきたのはごく最近のことです。そのため学生時代にCBCT、CTの読像法について授業を受けられないまま、臨床の場でCBCTとCTの読像を行っている歯科医師も多いでしょう。

CBCTとCTの読像力を向上させるためには、顎顔面領域の正常構造物がどう画像上に描出されているかを知ることが、もっとも大切です。

本書は多くのCBCT画像とCT画像に解剖図を付属させ、顎顔面領域の正常構造物や疾患が三次元画像上でどのように描出されるか、それをどう解析するのかをていねいに解説していきます。

また本書の内容の復習と読像力の向上のために「本書の理解度確認テスト」をChapter5に設けました。自分の読像力にいまひとつ自信がもてない歯科医師にとっては待望の1冊です。

## ▼主な内容

本書で使用した主な歯科用CBCTとCT

### Chapter 1

歯科用CBCT画像の読像方法に関する基本的考え方

- I 関心領域以外も読像する
- II 読像するうえでの基本はaxial像
- III 第一に患者の主訴および読像者の関心領域を評価する
- IV 最後に主訴以外の領域を評価する

### Chapter 2

歯科臨床において重要な正常構造物の  
歯科用CBCT画像とCT画像

- I 歯
- II 歯周組織(歯肉、歯槽骨、歯根膜腔)
- III 歯の発生および萌出と導帯管
- IV 頭頸部の代表的なランドマーク
- V 歯科用CBCT画像からみる口腔領域の加齢変化

### Chapter 3

上・下顎骨において見落とししやすい正常および亜型  
(normal variation)の歯科用CBCT画像

- I 正常構造物に対する亜型
- II 上顎洞周囲の脈管や神経
- III 下顎骨の脈管や神経
- IV 上下顎骨の骨腫など

### Chapter 4

歯科臨床において遭遇する代表的疾患の  
歯科用CBCT画像およびCT画像

- I う蝕
- II 歯周炎
- III 顎骨骨髓炎
- IV 嚢胞と腫瘍

### Chapter 5

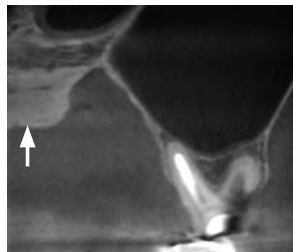
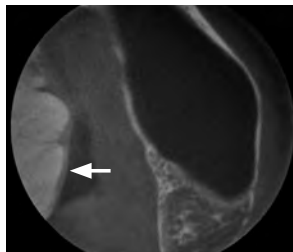
本書の理解度確認テスト

— 歯科用CBCT・CTの基本知識と読像法の復習—  
問題／正解と解説



# 本書の理解度確認テスト(全40問)に挑戦して、 歯科用CBCT・CTの基本知識を復習し読像力を向上させよう!

**【問題1】** 上顎左側大臼歯部を歯科用CBCTで撮影した際、矢印が示す構造物が描出された。この構造物としてもっとも考えられるものはつぎの㉑～㉔のうちどれか。



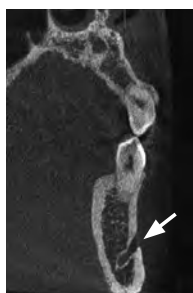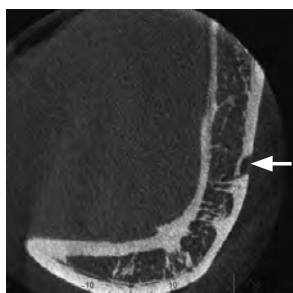㉑ 下鼻甲介

㉒ 悪性腫瘍

㉓ 骨膜反応

㉔ 口蓋隆起

**【問題2】** 以下の歯科用CBCT画像中の矢印が示すものはつぎの㉑～㉔のうちどれか。



㉑ 切歯孔

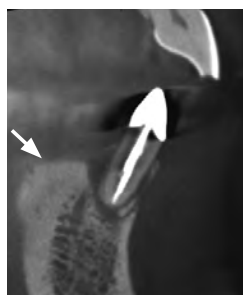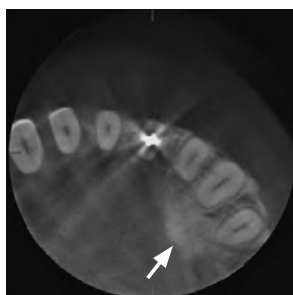㉒ 下顎管

㉓ オトガイ孔

㉔ 半月裂孔

㉕ 下顎孔

**【問題3】** 以下の歯科用CBCT画像中の矢印が示すものはつぎの㉑～㉔のうちどれか。



㉑ オトガイ結節

㉒ オトガイ隆起

㉓ 下顎隆起

㉔ 下顎切痕

㉕ 下顎小舌

(正解:【問題1】=d 【問題2】=c 【問題3】=c)

\* 解説は本書Chapter5「本書の理解度確認テスト—歯科用CBCT・CTの基本知識と読像法の復習—」に掲載しています。

----- きりとり線 -----

注文書

今さら聞けない歯科用CBCTとCTの読像法 —三次元でみる顎顔面領域の正常画像解剖と疾患—

モリタ商品コード:208050761

冊注文します。

●お名前	●貴院名	●ご指定歯科商店
●ご住所 (〒 )		
●TEL	●FAX	

支店・営業所

※ご記入いただいた個人情報は、弊社の新刊案内、講演会等の案内に利用させていただきます。  
※ご指定歯科商店がない場合は送料を頂き、代金引換宅配便でお送り致します。