

入門 咀嚼と咬合

日常診療における疑問，試行錯誤に明快に答えます!!
 歯科医師，技工士・衛生士のパラメディカル全員が同じ知識をもつために!!

著 明海大学歯学部非常勤講師
丹羽克味
 A5変型判 2色刷 157頁
 定価3,990円(本体3,800円+税)
 ISBN978-4-7624-0670-6

ベクトル咬合論
改訂新版



1 歯の咬合面は経年的に変化する

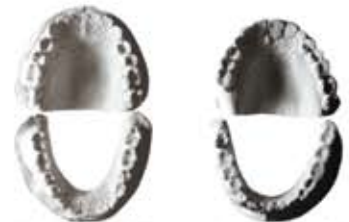図1に、10歳代で萌出が完了した上下顎全歯の咬合面、80歳代の咬合面、上下顎歯が正常に咬合した状態を、歯の断面像としてみたものを示します。上下顎の歯が正常に咬合した状態とは、上顎の歯が下顎の歯に対して頬側咬頭が外側に半咬頭ずれた状態をいいます。また咬耗していない歯の咬合面の傾斜角度は、図に示すように約30~35度もあります。この急斜面がその後40年50年と咀嚼を行うことによって、80歳代の歯のように斜面がほとんどなくなり、平らな咬合面に変化します。もちろんこのようなケースは、金属性の歯冠修復物などによる治療をまったく受けていない場合の変化です。

このように咬合面の形態は生活不変ではなく、年齢とともに変化します。このことは臨床ではごく自然な生理的現象として受け止められています。しかし咬合の解説書などでは、萌出直後のような形態をした歯の咬合について検討されているのがほとんどで、咬耗した咬合面形態と咬合の問題を関連づけて解説したものを拝見したことがありません。

年齢とともに変化する咬合面の形態にこそ咬合の最も重要で基本的な原則が存在する

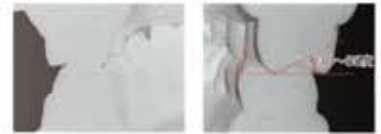
歯の咬合面は経年的に変化する 51

図1 咬合面の形態



17歳の患者さんの咬合面
 永久歯の萌出が完了した咬合面です。

80歳の患者さんの咬合面
 咬合面は咬耗して平坦化しています。



上顎歯は半咬頭外側にずれて咬合しています。

咬合面傾斜角度は、30~35度もあります。

42

真像ではまったく変化がみられないか、わずかな変化しかみられません。上の写真は24歳の女性の患者さんで、デンタルエックス線写真像にはまったく所見がみられません。初期でも少し進行すると、下の写真のように歯頸部にくびりの骨欠損がみられるようになります。

このような時期の臨床症状としては、何かをかんだときに一過性にズキッと咬合痛を感じる場合があります。この咬合痛は常に発生するわけではなく、なにかの拍子に感じるという程度です。痛みは上顎か下顎かの区別やどの歯であるかは、はじめは特定するのがむずかしいようです。しかし注意してかんでもらうと、上下顎の区別さらにはどの歯であるかの特定までできるようになります。

患者さんによっては咬合痛のないまま重症に進行することもあれば、知覚過敏の症状が現れることもあります。

第1次咬合性外傷

初期の咬合性外傷を放置すると、エックス線写真像では、図26に示すように第1次咬合性外傷の所見を示すようになります。

この時期における咬合性外傷のエックス線写真像は、根の近心側から遠心側の歯槽骨に骨の破壊像を示すのが特徴です。図では「4」の近心側歯槽骨に破壊像がみられます。この「4」の骨破壊の位置と歯軸の傾斜から判断すると、咀嚼時に遠心から近心方向に咬合力が働いていることがわかります。


臨床所見では歯に動揺がみられ、咀嚼しようとしても硬いものがほとんどかめられない状態になっています。この時期の病態は、歯列矯正時の歯の移動中と同じ状態といえます。したがって化膿性の炎症症状はみられません。

第2次咬合性外傷

これがさらに進行すると、図27に示す「6」のように、近心根では完全な骨の破壊吸収像がみられるようになります。このような

咬合性外傷の臨床像 43

図26 第1次咬合性外傷のエックス線写真像



「4」の近心側歯槽骨に骨の破壊像がみられます。

「6」の近心側歯槽骨に骨の破壊像がみられます。

図27 第2次咬合性外傷のエックス線写真像



「6」の近心根は全周にわたって骨の破壊吸収像がみられます。しかし近心側歯槽骨は破壊されずに残っています。

「7」の全周にわたって骨の破壊吸収像がみられます。

Contents

プロローグ

- 1 歯の咬合面は経年的に変化する
 - 2 咬合面形態はなぜ存在するか
 - 3 咬合面形態のもつ害作用とその回避
 - 4 咬合性外傷の臨床像
 - 5 咬合平面の形状とその意味
 - 6 隣在歯の関係
 - 7 顎関節の形態とその機能
 - 8 咀嚼とは
 - 9 咀嚼時の歯の動き(顎運動)は咬合面で決定される
 - 10 リンガライズドオクルージョン
 - 11 中心位と中心咬合位
 - 12 中心位への誘導
 - 13 咀嚼運動とは
 - 14 理想的な咬合関係とは
 - 15 咬合調整はどのように行うか
 - 16 正常咬合の臨床的基準
- エピローグ