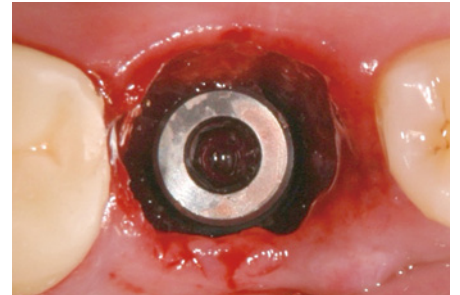
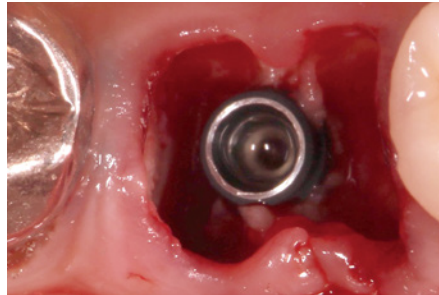
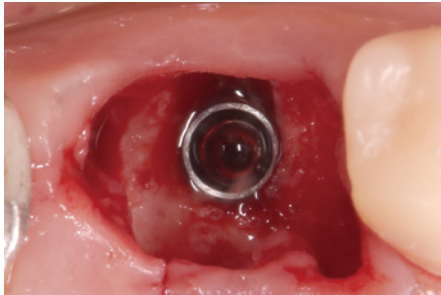


特集 上下顎大臼歯の抜歯即時埋入

レギュラーサイズから

ショート・ワイドインプラントまでの使い分け 林 揚春



同じ抜歯即時埋入であっても前歯部と大臼歯部では抜歯窩の環境が異なる。抜歯後の骨の寸法変化が少ない大臼歯部への抜歯即時埋入は、審美領域への抜歯即時埋入よりも予測が容易で、結果的に応用範囲も広く歯槽骨の保存にもつながるということを解説する。



定価：4300 円 + 税

Other Contents

- 連載 イラストで見る臨床検査
検体検査で何がわかるの？ 第 15 回「骨」 井上 孝
- Bone Augmentation の現在と未来
骨移植や骨造成についての一考察 竹島 明道
- リレー連載 即時荷重・即時プロビジョナリゼーションのすすめ ①
Osseodensification による上顎臼歯部抜歯即時埋入・即時荷重 川添 祐亮
- 上顎多数歯欠損に対する応用 -
- サイナスリフトシリーズ連載
上顎洞底挙上術における感染症例を考える その 1 小林 文夫



83号

2020 年 9 月発行

特集 ガミースマイルに対する新しい治療の選択肢 唇側歯槽骨の吸収量を予測したインプラント治療 林 揚春

Other contents

- 特別企画 - 公益社団法人日本口腔インプラント学会創立 50 周年を迎えて -
座談会 すべては国民に安心と健康を与えるインプラント治療のために
- 検体検査で何がわかるの？ 第 14 回「甲状腺と副甲状腺」
- サイナスリフト シリーズ連載
Sinus lift における洞粘膜裂開への対応
- デジタルデンティストリーの現在と未来
インプラント補綴のデジタルワークフローにおけるアナログ的発想の進化的融合
- 審美領域へのインプラント治療
上顎左右側中切歯部へのインプラントアプローチ
- リレー連載 即時荷重・即時プロビジョナリゼーションのすすめ ⑨
ルートメンブレンテクニックを応用した咬合再構成の 1 症例

デンタルブックセンター 〒112-0004 東京都文京区後楽 1-1-10

シエン社

Tel.03-3816-7818 Fax.03-3818-0837

<http://www.shien.co.jp>