

# IMPLANT JOURNAL

インプラントジャーナル

特集 骨移植・GBR を回避するための  
インプラントの審美的ポジショニング  
— HA インプラントを用いた前歯部抜歯即時埋入インプラント —

インプラント臨床のヒント  
良好な治癒を得るための感染予防

即時荷重・即時プロビジョナリゼーションのすすめ ①  
即時荷重・即時プロビジョナリゼーションの実際

IS-II active インプラントの臨床応用  
ガイドサージェリーを応用した  
複合的サイナスアプローチによる上顎洞底挙上術

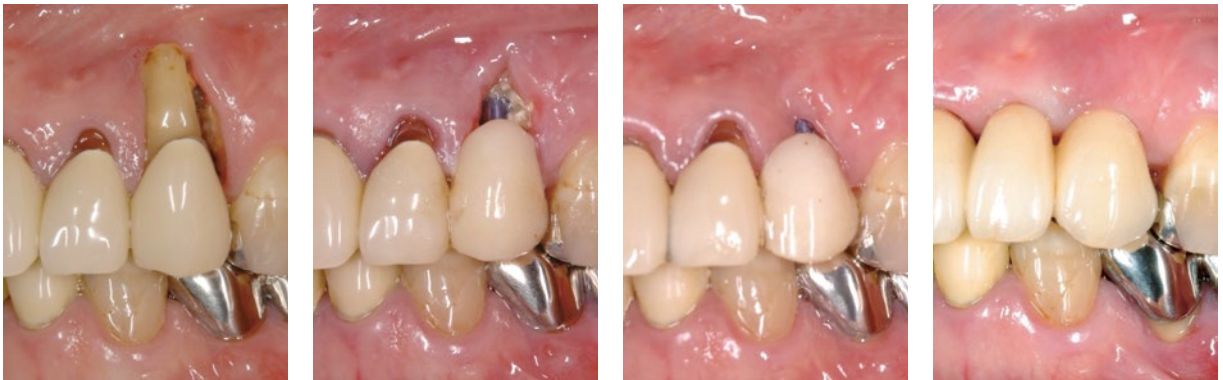検体検査で何がわかるの？  
第5回「ウイルス性肝炎」

人工骨補填材の違いによる上顎洞底挙上部の予後  
— CTによる形態変化の考察 —

## 05 特集：骨移植・GBRを回避するための インプラントの審美的ポジショニング

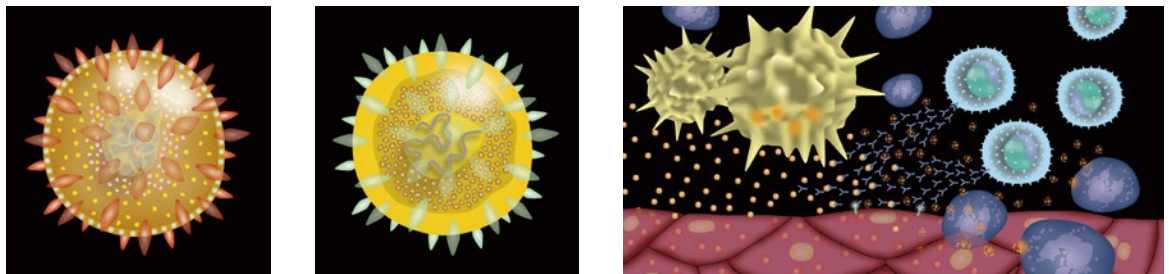
HAインプラントを用いた前歯部抜歯即時埋入インプラント

中村 雅之



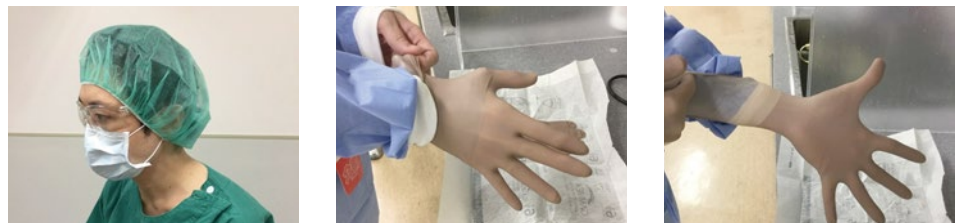## 29 検体検査で何がわかるの？ 第5回「ウイルス性肝炎」

井上 孝



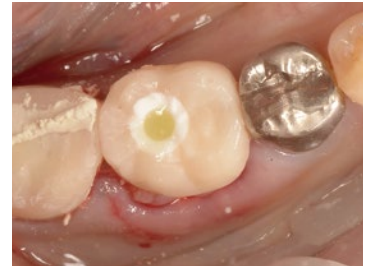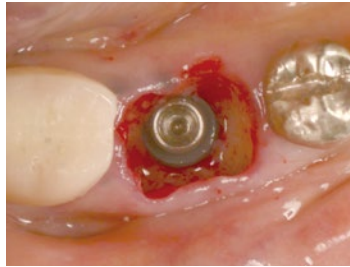
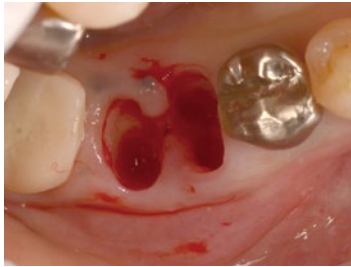
## 41 インプラント臨床の一ヒント 良好な治癒を得るための感染予防

竹島 明道



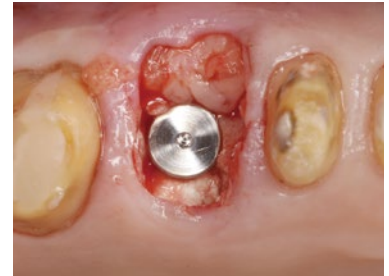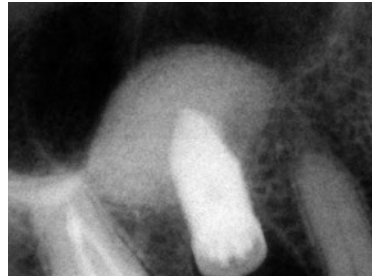
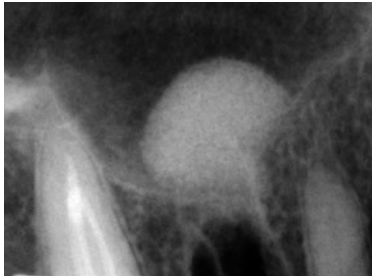
## 55 即時荷重・即時プロビジョナリゼーションのすすめ① 即時荷重・即時プロビジョナリゼーションの実際

有賀 正治



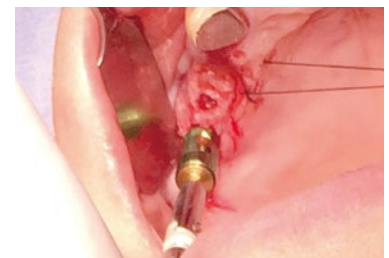
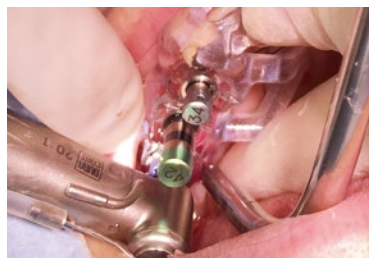## 73 人工骨補填材の違いによる上顎洞底挙上部の予後 — CTによる形態変化の考察 —

榎屋 順一



## 97 IS-II activeインプラントの臨床応用 ガイドサージェリーを応用した 複合的サイナスアプローチによる上顎洞底挙上術

田所 賢太郎



TOPICS & INFORMATION 113

Study Group 紹介 119

## Special Issue

### はじめに

インプラント治療に対する患者の要求が高まってきた今日、従来のインプラント治療のプロトコルでは患者に満足を与えることが難しくなっている。患者は治療期間中のQOLの維持、あるいは治療開始時点からQOLの向上を期待するようになっており、インプラント埋入後の治療期間を含め審美面での確保を考慮した治療計画・治療方法が求められる。当然のことながら、長期にわたる治療期間、痛い治療、腫れる治療などは受け容れられない時代に来ていることも忘れてはならない。これらの要求は若年層や高年層に関係なく、国民全体の一般的な要求と考えるべきであり、これからのインプラント治療に必要なことはスピードと低侵襲であり、治療に携わった時点からQOLの向上を考慮することだと考えている。そのためには、骨や軟組織の環境が不良な部位に対しても可能な限りGBRや骨移植、CTGなど

を避けたシンプルでスピーディな審美的性の高い新たなインプラント治療のプロトコルを確立していく必要がある。

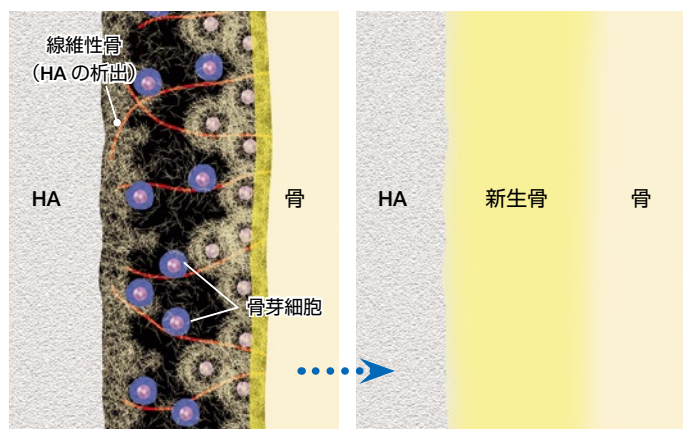
従来のインプラント治療のプロトコルや併用する骨移植やGBRなど外科処置の必要性というのは、インプラント周囲に2mm以上の厚みがある骨が必要という条件が前提になっているように思われる。そのため、それらの骨の厚みを確保した上でインプラントを埋入、あるいはインプラント埋入と同時に骨の厚みを確保するためのGBRや骨移植を行うことが当然の流れのようになっている。特に審美領域においては、その流れが顕著であり、GBRやCTGありきの治療が当然となっているように感じる。このような考え方をシフトしない限り、本当に患者が望んでいるインプラント治療を提供することは難しいのではないだろうか。

本稿では、チタンインプラントとは異

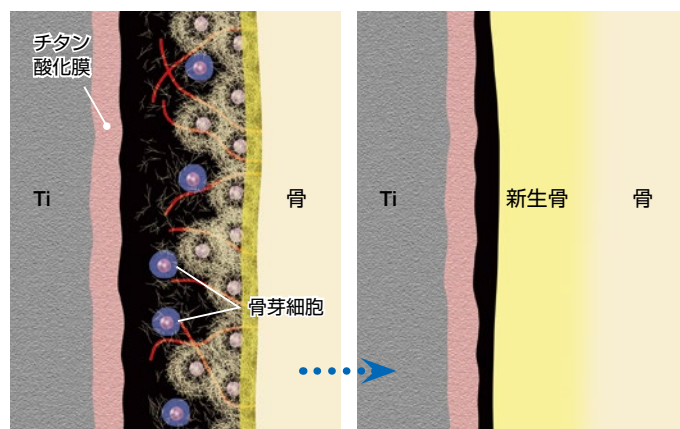
なった能力を有したHAインプラントを用いて、主に抜歯後のアプローチについてGBRや骨移植、CTGなどを避けたシンプルでスピーディなインプラント治療を報告したい。

### HAインプラントの優位性

HAインプラントは、生体内で産生されるHAがインプラント表面に析出してくるので、早期にインプラント表面に線維性骨化が起こってくる。抜歯窩壁の骨面にも同様に線維性骨が形成されてくるので、抜歯窩とインプラントのスペースは線維性骨に囲まれた骨形成領域という環境が早期に整うのである<sup>1)</sup>(図A)。これがチタンインプラントと最も異なった能力といえる(図B)。この能力によって、骨のハウジング内(後述)で適正な位置にインプラントをポジショニングさせることで、HAインプラントの周囲にどの程度の骨が形成されてくるか



図A：HAインプラントは、生体内で産生されるHAがインプラント表面に析出してくるので、早期にインプラント表面に線維性骨化が起こる。(文献1より引用変改)



図B：チタン(Ti)インプラントは骨側からの骨形成しか期待できず、インプラントと骨の界面は有機物質を介した間接的な接合である。(文献1より引用変改)

## ウイルスとは

ウイルスは、タンパク質の殻とその内部に遺伝子(DNA、RNA)を持った単純な構造である(図1)。

**B型肝炎ウイルス (Hepatitis B virus: HBV)** はDNAウイルスで、HBVの外側の殻を構成する hepatitis B surface antigen (HBs抗原) というタンパクがあり、殻の内部に hepatitis B core antigen (HBc抗原) がある。また、HBcと同様に内部に hepatitis B e antigen (HBe抗原) も存在する。

**C型肝炎ウイルス (Hepatitis C virus: HCV)** はRNAウイルスで、RNAの周辺を囲むHCV内部にあるタンパクであるコア抗原と外殻からなっている。

これらのウイルスは細胞よりはるかに小さいナノレベル( $10^9\text{m}$ )の大きさで、特定の細胞を宿主としてその代謝系を利用して増殖していくのが特徴である。ウイルスが感染した細胞は、ウイルスの増殖によって破壊され、増殖した多量のウイルスが細胞外に出てくることになる。それらのウイルスはさらに他の細胞に入り込んで増殖を続けるので、宿主の細胞が次々と死滅して結果的に死亡に至ることもある。感染力はウイルスによって異なるが、ウイルスにとっては細胞から細胞へ渡り歩きながら細胞を死滅させることが、自らが生き残るための条件なのである。

ウイルスは、栄養と水があってもエネルギーに変えるような生命活動はできない。また、自分自身で増殖する能力もなく、先述したように宿主となる細胞の中で遺伝子によって自己を複製することで増殖していく。

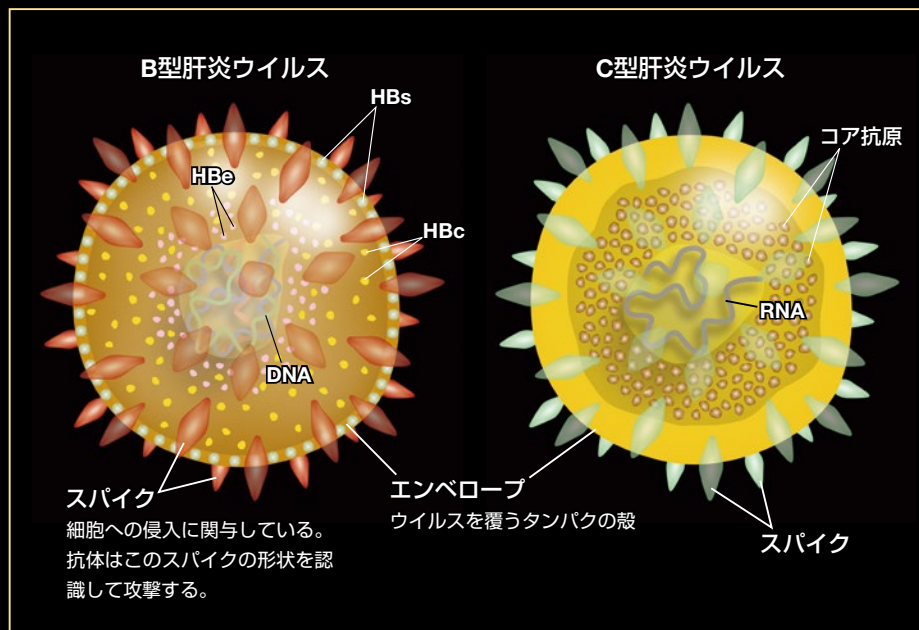


図1: B型肝炎ウイルスとC型肝炎ウイルス。エンベロープとよばれるタンパク質の殻とその内部に遺伝子(DNA、RNA)を持った単純な構造である。

## 抗原と抗体、そして臨床検査

図1で示したように、HBV由来の抗原には、HBs、HBcおよびHBeが存在する。HBsはHBVが増殖する際、粒子となって血液中にでるので、HBVが体内に侵入していれば、HBs抗原に対する抗体HBs抗原が作られる。

またHBVの増殖が盛んな時期に作られるのがHBe抗原(可溶性タンパク質)で血中に出てくる。もしHBe抗原が検出されるとHBVの活動性が高く、感染力が強いということになる。しかし、HBe抗体が検出されれば、増殖が落ち着いて、感染力は弱くなっていると言える。

もちろん血液中のHBV-DNA存在は、ウイルスの存在を意味する。そして、その量は肝細胞でのHBVの増殖を反映する。HBc抗原を検出する方法は研究段階で、日常の検査には取り入れられていない。

B型肝炎ウイルスの検査では、HBs抗原・抗体、HBc抗原・抗体、HBe抗原・抗体を調べるが、まずはHBs抗原・抗体を調べて感染の有無や感染経験・感染状態を把握することになる(図2)。HBs抗原が陽性で、HBs抗体が陰性(HBVが体内に存在)の場合、ASTとALTが異常であれば発症へ、ASTとALTが正常であれば持続感染者となる。

HCV感染の有無は、HCVコア抗原を調べるが、偽陰性となる可能性があり、通常はHCV抗体の有無により判定する。この抗体値が低ければ、過去の感染を、逆に高ければ現在感染の可能性ということになる。ただし、血中にHCVがいるかいないかを調べるときには、HCVのコア抗原またはHCVの遺伝子であるHCV-RNAが陽性であれば、体内にウイルスが存在することの証明

れてはならない。

器具の受け渡しの際も滅菌パックの外側のみが不潔域スタッフの触れられるところであり、滅菌パックの内部にある器材のみが清潔なスタッフの触れられるところである。

### 手術因子

手術時間や出血量は術者やスタッフの熟練度に大きく左右される。低侵襲をうたったフラップレス手術なども基本手技を逸脱すると、むしろ視野が狭く止血困難になることもある。外科基本手技を十分にマスターした術者が手術を行うべきであることは言うまでもない。

またアシスタントワークも大変重要であり、術式の把握と術者との共通認識を常に意識して手術道具の準備や受け渡しを行うことで円滑な手術と手術時間の短縮につながる。

### 抗菌薬の予防的投与

昨今、薬剤耐性(AMR)対策のため、抗菌薬の適正使用の必要が叫ばれている。

2016年には公益社団法人 日本化学療法学会と一般社団法人 日本外科感染症学会により、「術後感染予防抗菌薬適正使用のためのガイドライン」が発刊されている。本ガイドラインを参考に本項を進めていく。

術後感染の制御の目標はSSIのみである。SSIは創部に常在する微生物の侵入により引き起こされるため、インプラント治療における抗菌薬予防投与の対象となるのは口腔内常在菌である。抗菌薬予防投与の目的は常在菌叢の菌数をコントロール可能なレベルまで少なくすることであり、常在菌叢の菌数を0にすることではない(図11)。

一方で、歯周病の治療などにより口腔内細菌数を術前に減じておかないと、

抗菌薬のみではなんら意味がないのも事実である。

予防抗菌薬選択の基準は、推奨グレードおよびエビデンスレベルの定義に則って設定されている(図12, 13)。原則として手術部位の常在菌叢に抗菌活性を有する薬剤を選択することが推奨グレードA・エビデンスレベルIの定義(A-I)で基準化されている。つまり術後感染の細菌はターゲットにしない。手

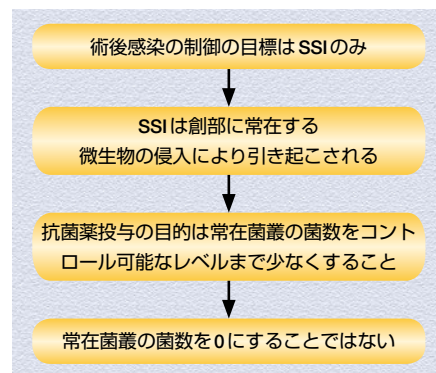


図11：抗菌薬投与の目的

区分/等級	定義
<b>推奨グレード</b>	
A	科学的根拠があり、行うように強く勧められる
B	科学的根拠があり、行うように勧められる
C1	科学的根拠はないが、行うように勧められる
C2	科学的根拠がなく、行わないように勧められる
D	無効性や害を示す科学的根拠があり、行わないように勧められる
<b>エビデンスレベル</b>	
I	1つ以上の無作為化比較実験による証拠
II	無作為化はされていないが、よくデザインされた臨床試験；コホート(集団)またはcase-controlled(患者対照)解析研究(複数の施設での実施が望ましい)；多時系列；非対照試験から得られた画期的な結果、による証拠
III	専門家の意見；臨床経験に基づく証拠；記述的研究；専門委員会からの報告、による証拠
※Unresolved issue；現状では報告がほとんどなく明確な勧告を示さない事項	

図12：推奨グレード、エビデンスレベルの定義

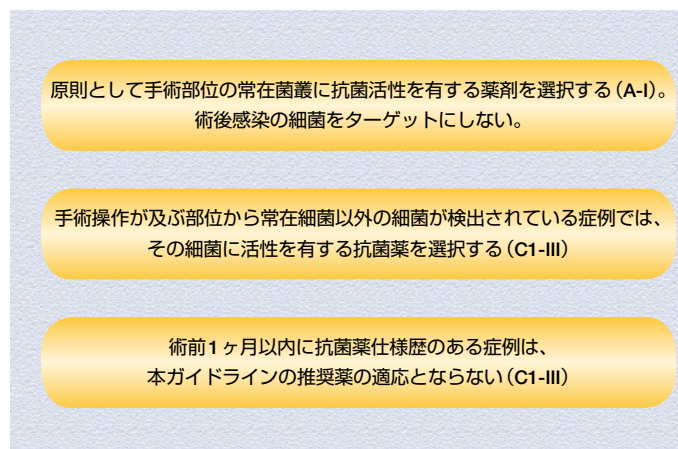


図13：予防抗菌薬選択の基準

## インプラントの形状

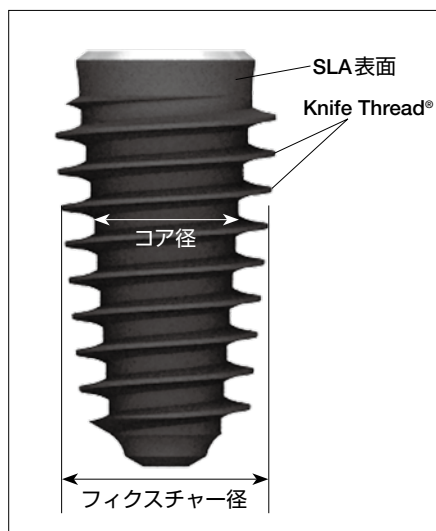
インプラントの表面性状が進化していることについては先述したが、初期固定を得るためのインプラント形状やスレッドデザインなどについては、表面性状ほどの進化はしてこなかったように思われる。

筆者が即時荷重や即時プロビジョナリゼーションを行う際に好んで使用している AnyRidge® Implant System (株式会社メガデンジャパン) は、これまでになかった独自の初期固定獲得のためのコンセプトを有したインプラントシステムだと考えている。

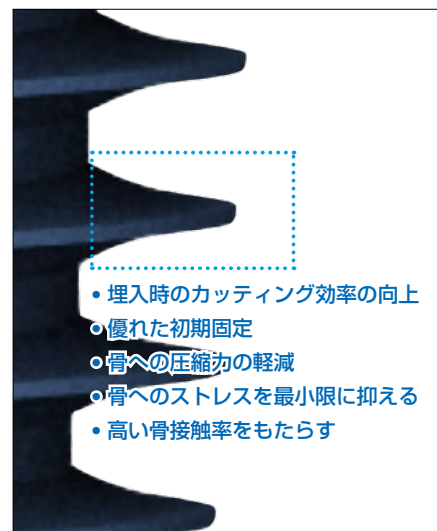
インプラント径は、コア径とフィクスチャー径があり(図A)、フィクスチャー径はスレッドの高さを基準として3.5mmから0.5mm間隔で6.5mmまでラインナップされており、4.0mm～5.5mmまではコア径は同じ3.3mmで、6.0mmと6.5mmはコア径が4.8mmになっている。これによりインプラント周囲骨に必要以上のストレスを与えずに強固な初期固定が得られる。

フィクスチャー径を決定する Knife Thread® (ナイフスレッド) は、剪断力に優れ、インプラント埋入時の骨の圧縮抵抗を軽減させながら効果的にボーンコンデンスを行えるとともに、高い骨接触率をもたらすデザインになっている(図B)。

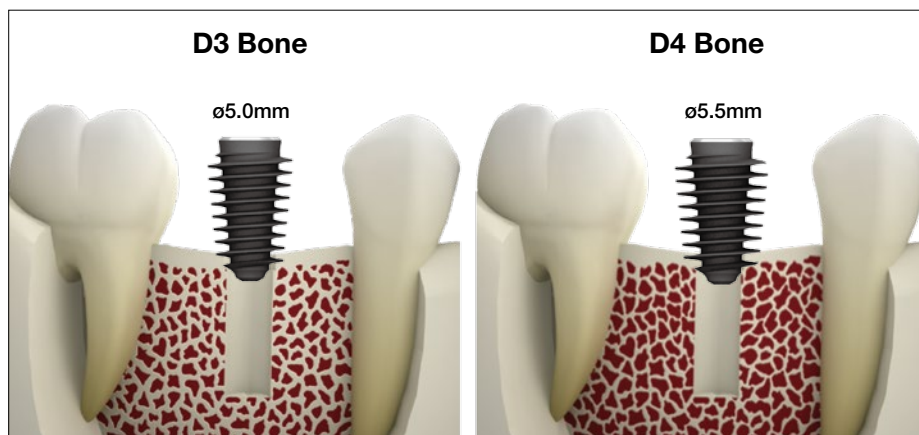
Mischによる骨質の分類<sup>2)</sup>が、D3, D4のような疎の骨質に対しても AnyRidge® はスレッドの深さを変えることにより高い初期固定を得ることができる(図C)。



図A：インプラント径にはコア径とフィクスチャー径がある。



図B：Knife Thread®の特徴



図C：骨質によって Knife Thread® の深さを変えることで高い初期固定が得られる。

## 埋入トルクとISQ値

Bayarchimeg<sup>3)</sup>は、ブロックボーンを用いて埋入トルクと初期固定の相関関係を研究している。その結果、骨質が良ければ良いほど、また、皮質骨の厚みが厚ければ厚いほど埋入トルク、ISQ値は共に上昇する。しかし、最終ドリル径を広げすぎってしまった場合、当然のことながら埋入トルク値は下がるが、ISQ値

は下がらないことがわかってきた。

また、海綿骨の骨質が良ければ良いほど埋入トルク値は上昇するが、ISQ値はそれに追従しないとされており、必ずしも両者は相関関係があるとは言えないという結果が報告されている(図D)。

図Eに初期固定、ISQ値に影響を及ぼす因子を示す。

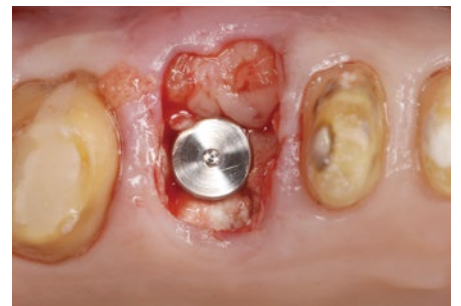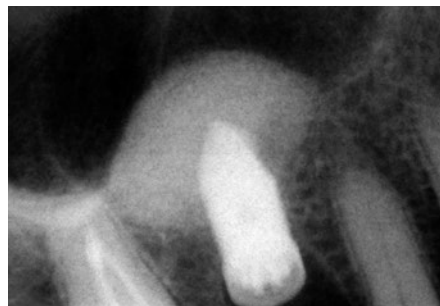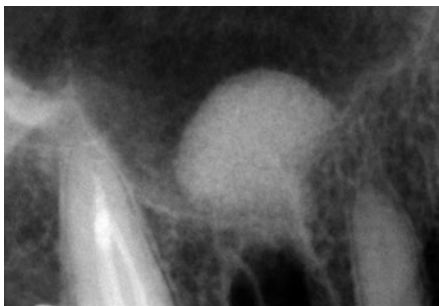
インプラントの性状・形状、骨の状態、

# 人工骨補填材の違いによる上顎洞底挙上部の予後 — CTによる形態変化の考察 —

榎屋 順一

榎屋歯科医院 (長崎市)

公益社団法人 日本口腔インプラント学会専門医



インプラント治療が欠損補綴の選択肢としてその地位を確立してきたとともに、上顎臼歯部へのインプラント治療では上顎洞底挙上術が必要不可欠な処置となってきた。しかし、使用する移植材や骨補填材によっては経時的に吸収を来し、上顎洞底挙上部のインプラント周囲に骨がほとんど存在せずインプラントが上顎洞内に突き出ているようなX線像を示すことがしばしばある。実際にはインプラント周囲に一層の骨が存在し、臨床的にも問題はないのだが、不幸にも副鼻腔炎などを発症すると耳鼻咽喉科からは原因はインプラントだと診断されることが多い。

このような不毛なトラブルを避けるためにも上顎洞底挙上部は挙上した当初の形態を維持し、インプラント周囲にも十分な骨あるいは骨様組織が存在し続ける必要がある。

本稿では、クレスタルアプローチの上顎洞底挙上術 (以下ソケットリフト) において、骨補填材に  $\beta$ -TCP [Cerasorb®] のみを使用したケース (症例01, 02) と、 $\beta$ -TCP 20%とHAとTCPの複合骨補填材である「セラフォーム®」 (旧販売名「セラタイト」) (瑞穂医科工業株式会社) 80%を混合して使用したケース (症例03~06) を比較し、その経過を主にCT像を用いて考察したい。



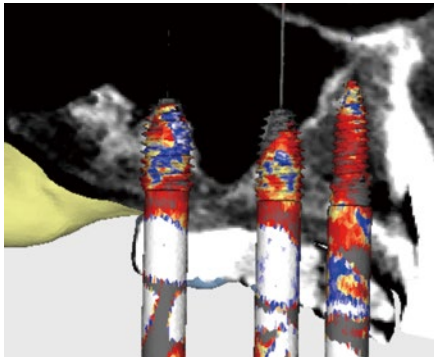


図15：6.5.4]部にインプラントを埋入した場合のインプラント周囲骨のCT値をカラー化して示した状態。

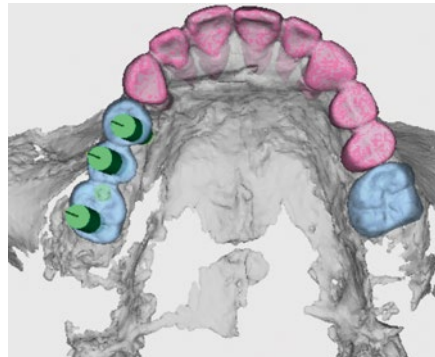


図16：最終補綴処置を想定したワックスアップとCBCTデータを合成して、インプラント埋入方向と近遠心的・頬舌的ポジションを確認する。

### 上顎洞底挙上リエントリー手術の術式

6]部はサージカルガイドを用いて上顎洞底1mm手前までドリリングした後、オステオームテクニックにて填入されている骨補填材ごと挙上する。

5]部と6.5]部間はサージカルガイドを用いて上顎洞底1mm手前までドリリングした後、Aqua lift systemを使用して水圧による上顎洞粘膜の剥離を行い、CGFを填入して上顎洞底部の挙上を行う(図17)。

手技の順序としては、6.5]相当部の上顎洞底挙上を行うに際して、上顎洞底粘膜剥離時にかかるテンションを解放させる目的で、まず埋入部位ではない6.5]部間の最も垂直的残存骨量が少ない位置にペントを形成してAqua lift systemの水圧による洞底粘膜の初期剥離を行う。その後、5]部のクレスタルアプローチを行い5]相当部にも同様の方法で上顎洞底粘膜の初期剥離を行っていく。

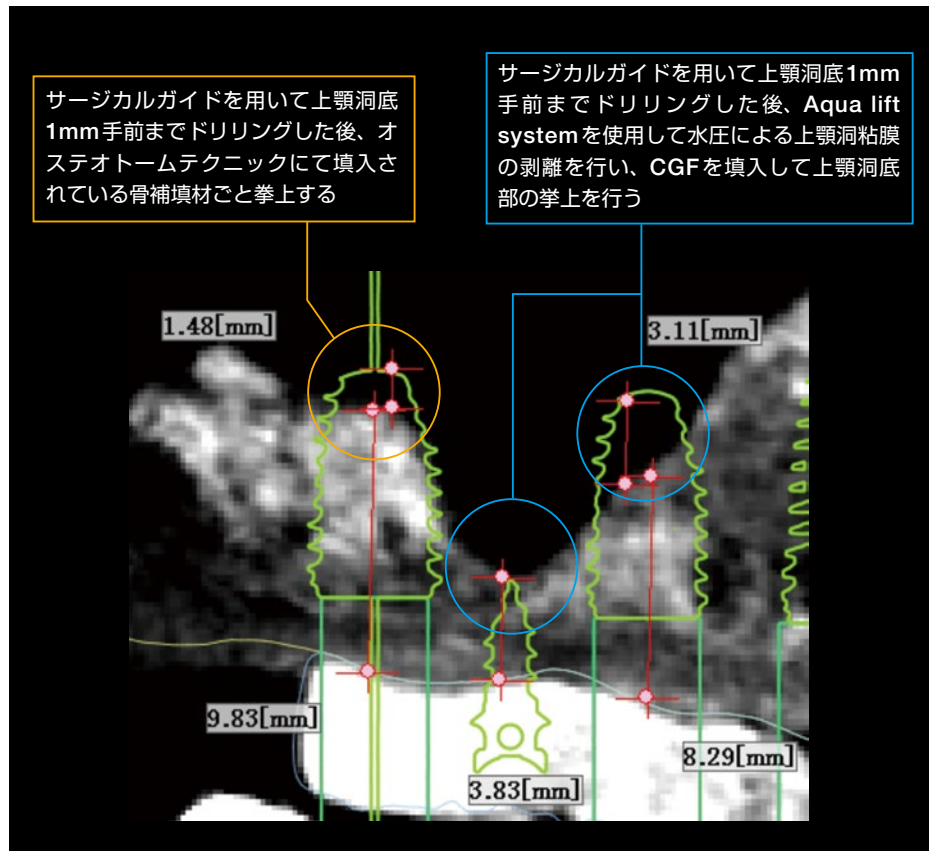


図17：上顎洞底挙上リエントリー手術の部位別術式解説。