ステップアップ
歯科衛生士

THE BRUSHING

歯周病に挑戦！
ザ・ブラッシング

池田歯科クリニック・歯科衛生士
佐藤昌美 著

医歯薬出版株式会社

Chapter 1

歯周病を治すプラークコントロール

Step 1　歯周病の分類

歯周病は歯周疾患ともよばれ，歯周組織（歯肉，セメント質，歯根膜，歯槽骨，図 1-1）に起こるすべての疾患をさします（歯髄疾患の結果で起こる根尖性歯周炎，口内炎のような粘膜疾患，歯周組織を破壊する悪性腫瘍などは含みません）[1]．

歯周病は，デンタルプラーク（以下プラーク，図 1-2：近年，プラークはバイオフィルムとしてとらえられています[2]）中の細菌などが主な原因となって生じる炎症性疾患で，大きく歯肉病変と歯周炎に分けられます[1]．そのほかにも非プラーク性歯肉病変，歯肉増殖，壊死性歯周疾患，歯周組織の膿瘍，歯周 - 歯肉病変，歯肉退縮および咬合性外傷が含まれるので[3]，詳細は，日本歯周病学会編『歯周治療の指針 2015』（医歯薬出版）を参照してください．

Step 2　本書でとりあげる歯周病

本書で主にとりあげる歯周病は，プラーク性歯肉炎（以下歯肉炎）とプラークが主な原因である慢性歯周炎（以下歯周炎）です．

Step 3　歯肉炎について（図 1-3）

歯肉炎の主な原因は細菌性プラーク（以下プラーク）です．プラークは付着する部位の歯肉に炎症を生じさせます[4]．臨床的には歯肉が発赤，腫脹して，出血しやすくなり，歯肉に炎症が生じるとともに歯肉溝が深くなり，歯肉ポケットが形成されます[5]．歯肉ポケットは病的な歯肉溝です[6]．

歯肉炎は，アタッチメントロス（付着の喪失）や歯槽骨の吸収，歯根膜の破壊を伴いません．歯面と歯肉のアタッチメント（付着）は保たれています[7]．アタッチメントロスが生じていないため，歯肉炎にみられる歯肉ポケット（仮性ポケット）は，炎症などによって歯肉が腫脹，あるいは肥大して深くなっています[8]．

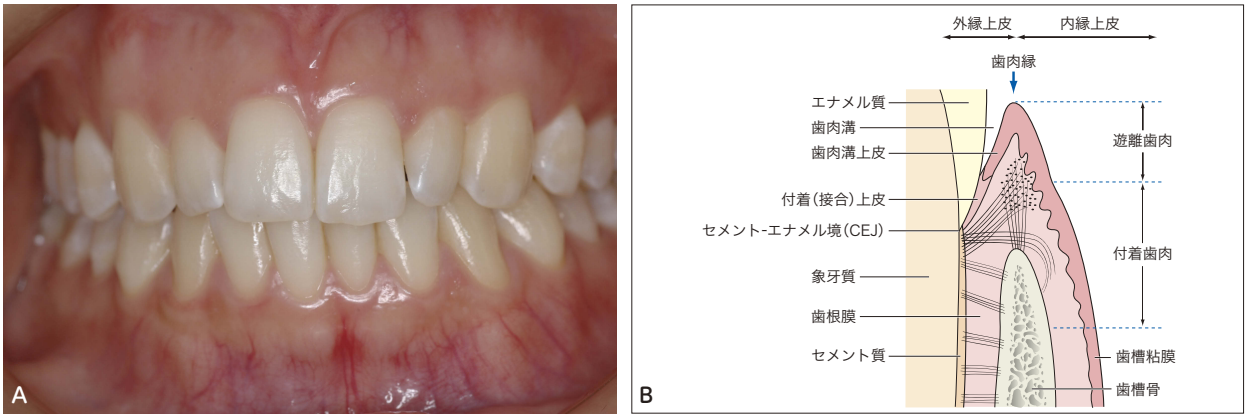

図 1-1　臨床的に健康な歯肉（20 歳代女性）
A：口腔内写真
B：歯周組織の模式図

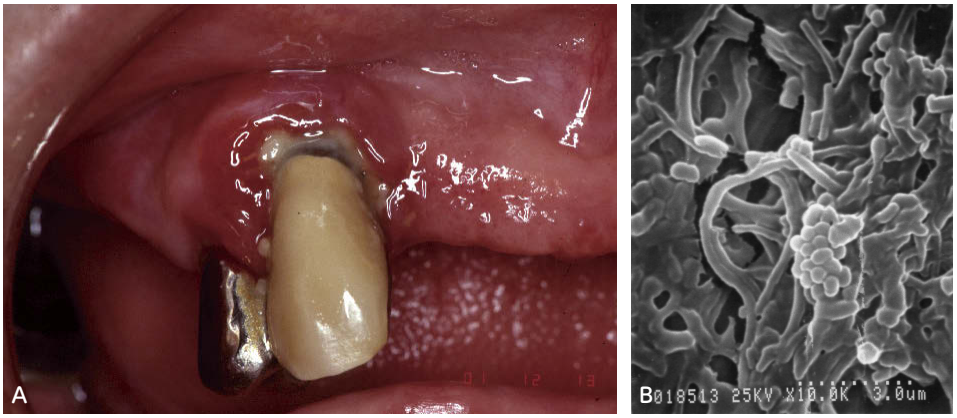

図 1-2　プラーク
A：歯頸部と歯間部に付着しているプラーク
B：プラークの電子顕微鏡写真（1990 年，筆者撮影）

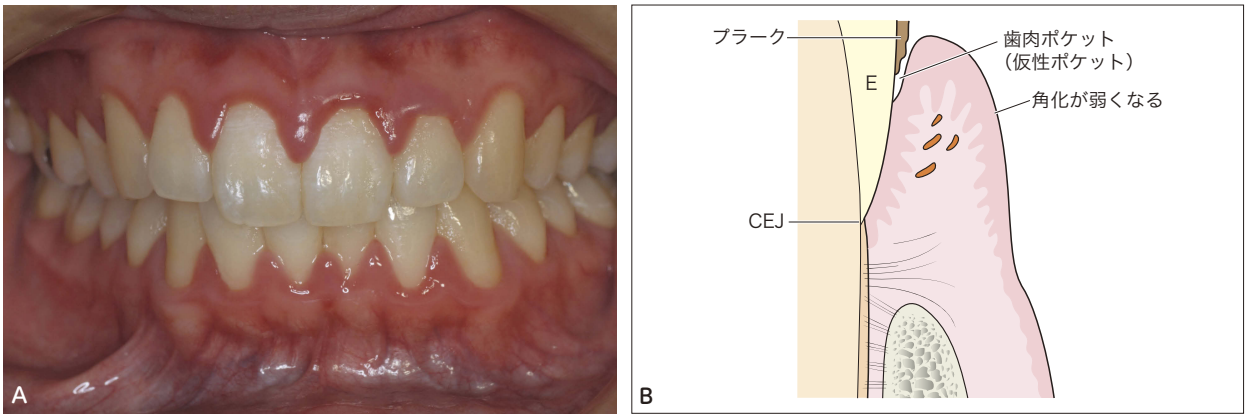

図 1-3　歯肉炎（20 歳代，男性）
A：歯肉炎．プラークの付着と歯肉の炎症がみられる．
B：歯肉炎の歯周組織の模式図（加藤 熙：新版 最新歯周病学．医歯薬出版，2014，改変）

Step 2　基本の歯ブラシの使い方

プラークは，歯ブラシの毛先に適度なブラッシング圧（目安は毛先が曲がらない程度）を加えて，歯面に沿わせて動かしながら取り除きます．

歯ブラシは，水平（近遠心）や上下（垂直）方向の往復運動を組み合わせて動かします．毛先を歯間部に届かせようとして押しつけ気味にすると，歯頸部のプラークが落ちなかったり，歯肉を傷つけたりするので注意しましょう．

1 歯面の中央と隣接面の磨き方

1）歯面の中央（図 2-11）

ポイント

- 刷掃面の毛先を，歯面の中央付近に対して垂直に当てる．
- その角度を保ちながら，2 ～ 3 歯程度の幅で頭部を水平方向に動かす．
- 歯ブラシを動かすときは，歯面から毛先が離れないように心がける．
- 毛先を当てた歯面のプラークが落ちてから，次の部位を磨く．

2）隣接面（図 2-12，13）

ポイント

- 隣接面へは歯ブラシのつま先か，かかとの毛先を届かせる．
- 毛先を隣接面に沿わせて，歯ブラシを上下または水平方向に動かす．
- 毛先を当てた歯面のプラークが落ちてから，次の部位を磨く．

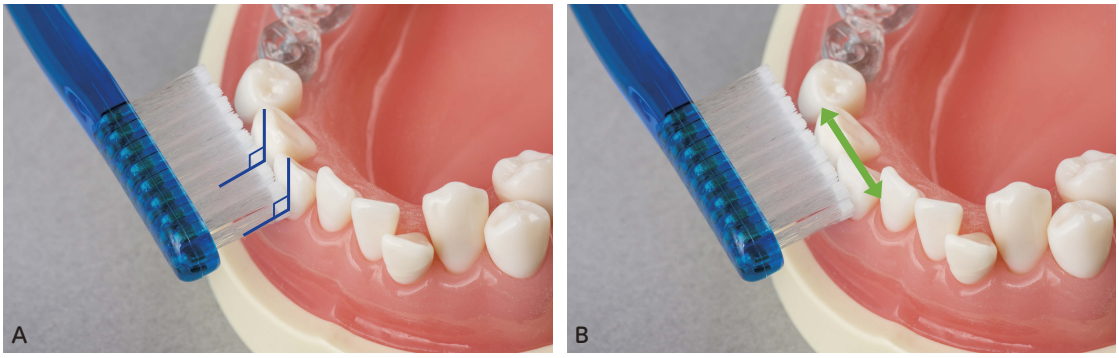

図 2-11　歯面の中央の磨き方の一例（下顎前歯部唇側）
A：毛先の当て方．歯面に対して毛先をできるだけ垂直にする．
B：頭部の動かし方．2 歯程度の幅で水平方向に動かす．

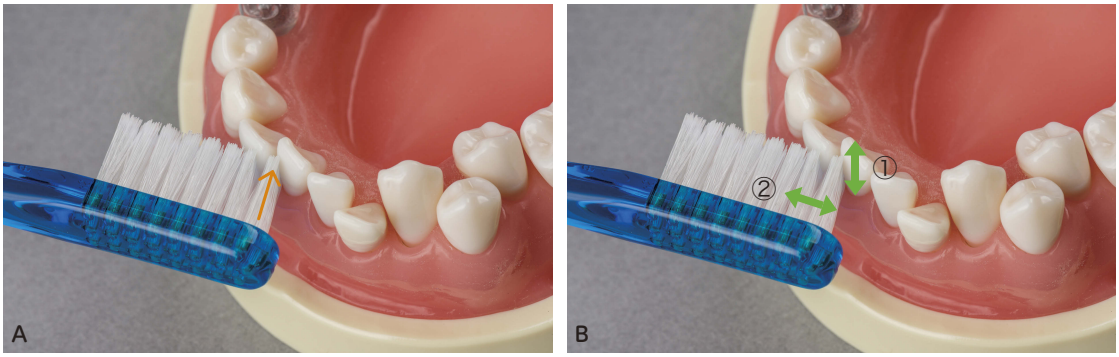

図 2-12　隣接面の磨き方の一例（下顎前歯部唇側）
A：毛先の当て方．歯ブラシのつま先を届かせる．
B：頭部の動かし方．①上下方向，②水平方向

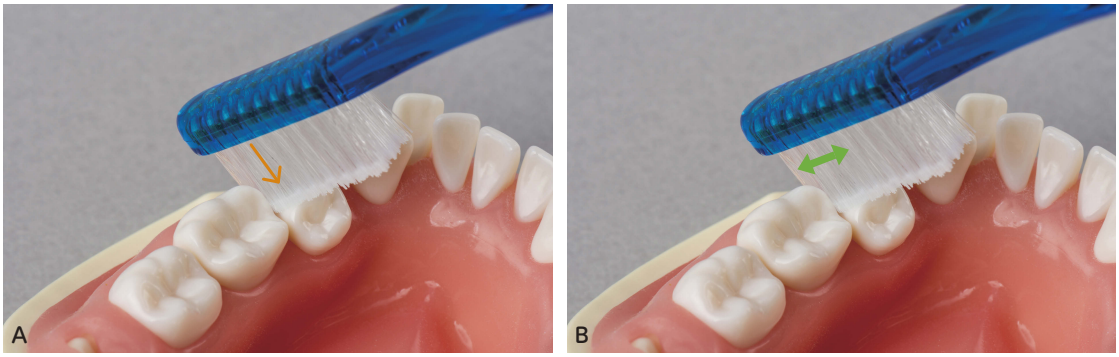

図 2-13　隣接面の磨き方の一例（下顎小臼歯部頬側）
A：毛束を歯間部に通して，毛先を隣接面に当てる．
B：毛先が歯面から離れないように，歯の大きさにあわせて動かす．

症例2　著しい歯肉腫脹を伴う慢性歯周炎

患者：S さん（女性，79 歳）	**歯科既往歴**：他院で右側臼歯部を抜歯後，経過が不良. 全顎的に抜歯を提案された.
初診：2001 年 12 月	**全身既往歴**：高血圧症，狭心症
主訴：上の歯を抜きたくない．入れ歯で噛めなくて食事が不自由.	**家族歴**：特記事項なし
現症：上顎残存歯の歯肉腫脹と出血を自覚. 上顎部分床義歯が不適合のため咬合痛がある.	**喫煙習慣**：なし
	診査所見：全顎的な PPD は 2 ～ 13mm 動揺度は 1 ～ 2 度
	診断：慢性歯周炎

ブラッシングのStep

Step 1　使用歯ブラシ▶ #233

歯肉の疼痛のためブラッシングができず，上顎に顕著な浮腫性の炎症が生じていた．患者さんは痛みに敏感になっていたため，初診から約 1 カ月は軟毛の #233 を用いて歯面からプラークを取り除いた．あわせて上顎部分床義歯の清掃法を確認した.

Step 2　使用歯ブラシ▶ #211

ブラッシング指導を開始して約 3 カ月後に，歯肉の炎症と咀嚼時の咬合痛が軽減した．しかし, 辺縁歯肉に発赤があるため, #211 の毛先を積極的に歯肉縁に届かせながら歯面のプラークを除去した.

Step 3　使用歯ブラシ▶ #211 ＋ systema44M

#211 を用いて毛先磨きを行い，あわせて systema44M を使って歯肉に機械的刺激を加えた．上顎はできるだけ歯ブラシを縦に使い，歯肉が白くなる程度に毛束を圧接してから，歯ブラシの頭部を小刻みに上下方向に動かして毛束を振動させた.

#233 は #211 と同じ形態で，毛のかたさがより軟らかい歯ブラシです．普通のかたさでは痛くて磨けない場合や外科治療後のブラッシングに一時的に用います.



2001年
12月

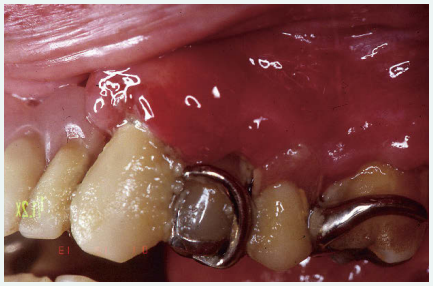

初診時の口腔内写真（2001年12月）
口腔清掃不良のため，歯面と義歯に多量のプラークが付着し，上顎に著しい浮腫性の炎症が認められた．

2002年
4月

動揺度						2	2					2	2			1		
PPD	B					3 2 5 5 5 7						10 11 7 5 5 13				6 3 5		
	P					4 4 7 9 8 8						10 6 7 6 2 13				5 10 9		
部位		8	7	6	5	4	3	2	1	1	2	3	4	5	6	7	8	
PPD	L		3 4 5															
	B		2 5 7															
動揺度			1															

○は出血部位を示す

歯周組織検査表（2002年4月）
患者さんの希望により，歯肉表面の炎症が軽減してからPPDを測定した．残存歯に深い歯周ポケットが形成されていた．

2002年
9月

歯周基本治療後の口腔内写真（2002年9月）
初診時に認められた歯肉の発赤・腫脹は改善した．

2004年
3月

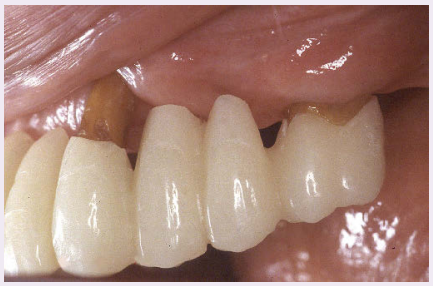

プロビジョナルレストレーション[11]装着後の口腔内写真（2004年3月）
保存不可能な⌊4を抜歯後，上顎残存歯は暫間的な補綴治療を行い経過を観察した．

2005年
6月

動揺度						1	1					1				0		
PPD	B					2 2 3 2 2 2						2 2 2				2 2 2		
	P					3 3 3 3 4 3						3 2 3				2 2 2		
部位		8	7	6	5	4	3	2	1	1	2	3	4	5	6	7	8	
PPD	L		3 3 3															
	B		3 3 4															
動揺度			0															

歯周組織検査表（2005年6月）
歯周基本治療の効果で，全顎的なPPDは2～4mmに変化した．