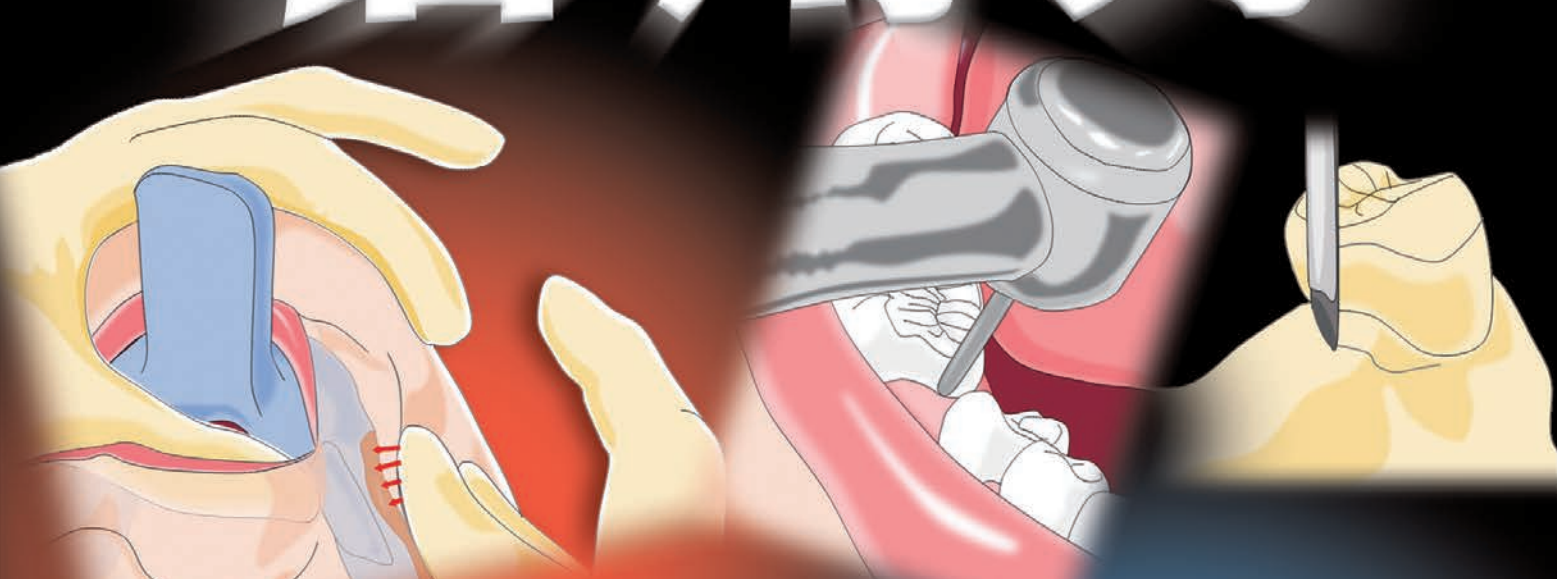


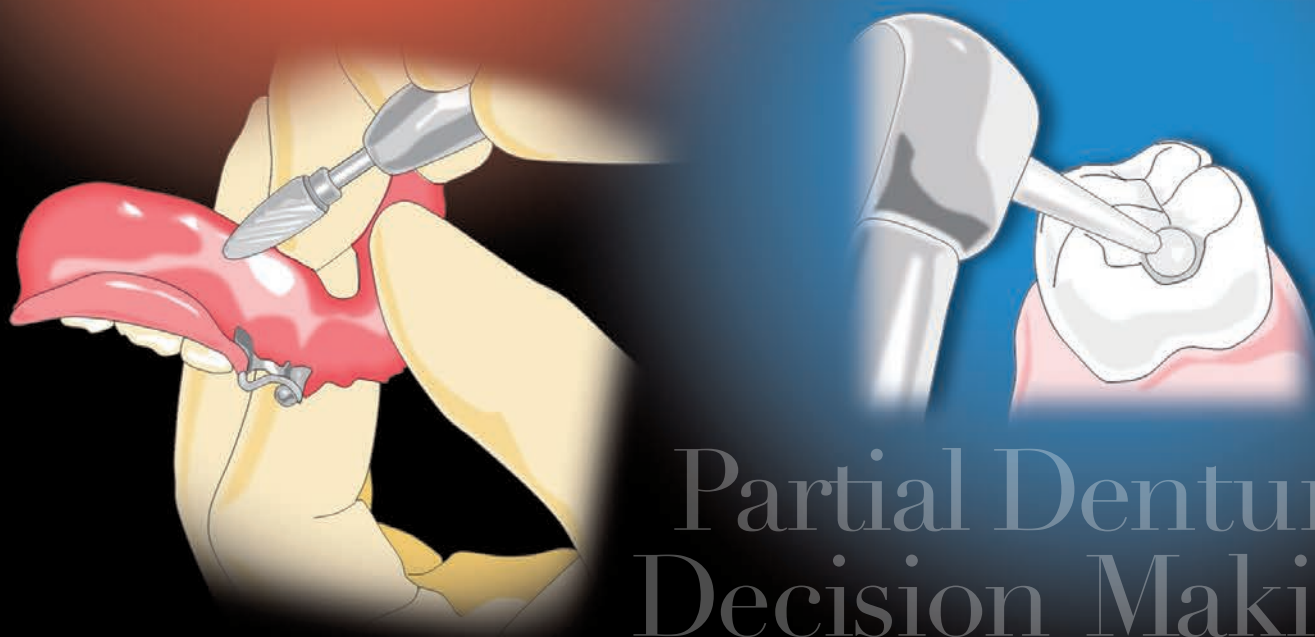
パーシャルデンチャー

活用力



ライフコースに沿った **基本から使いこなすまで**

和田淳一郎 高市敦士 若林則幸 著



Partial Denture
Decision Making

医歯薬出版株式会社

A
症例

突然、義歯になると宣言された

患者さんが初めてパーシャルを装着するのは、残存歯を抜歯することになり、ブリッジやインプラントが適用できないと判断されたときである。抜歯となる歯は、治療を完了したときにはもっと長く保存できる見込みだったかもしれず、患者さんにとっては精神的につらい状況であることがほとんどである。

1 経過のまとめ (図 1-1)

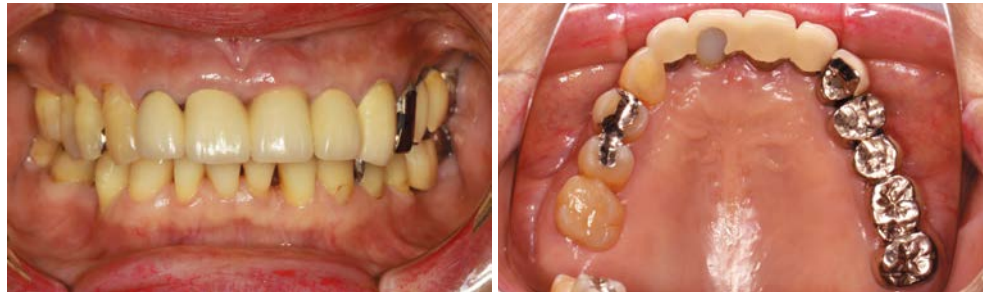

図 1-1 最近まで自覚症状はなく、外観にも変化がなかったため、前医で義歯になるとの診断を受け、患者さんは落胆して来院した。

主 訴：近医で歯を抜く必要があるといわれた (70 歳，女性)。

既往歴：上顎前歯部のレジン前装冠と臼歯部のブリッジは7年前に治療し，そのときはこれで治療は終わりです，といわれた。

現病歴：半年前から上顎前歯の揺れを自覚した。痛みもなかったため放置していたが，最近食事のときに痛み出し，以前の近医を受診したところ抜歯をしなければいけないといわれた。

● 歯 式 (図 1-2)：

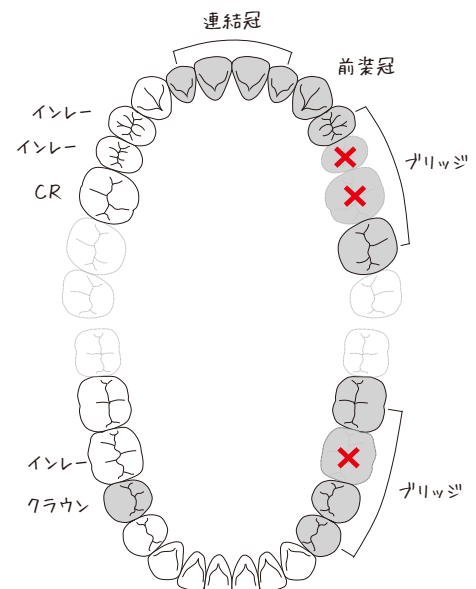


図 1-2 臼歯部のほとんどが処置歯であり，ブリッジや連結冠によって連結されているため，個々の歯の状態の把握が難しい。

がある所は調整すれば必ずよくなります。慣れにくい部分もあるかもしれませんが、調整できるところはすべて行いますので、気づいた所は何でも相談してください。ほとんどの患者さんは、**何度か調整するうちにお口の中になじんで、痛みなく食べられるようになります**」

治療方針 ▶

抜歯予定部位：4 1|1

即時義歯を製作し、その際、清掃性、歯周基本治療の効率化と個々の支台歯の評価を的確に行うために|5.6のポンティックを切断、除去し、これを含むプロビジョナルパーシャルにすることにした。残存歯の歯周組織評価の結果に従い、最終義歯の設計を決定する。

治療計画 ▶

- ① プロビジョナルパーシャル（即時義歯）の製作
- ② 保存困難な歯の抜歯
- ③ 歯周基本治療
- ④ 最終補綴を想定したプロビジョナルパーシャルを含むプロビジョナルレストレーション
- ⑤ ディフィニティブパーシャルを含む最終補綴

A
症例

実際の治療経過

1 プロビジョナルパーシャル（即時義歯）の製作

- ① 概形印象（アルジネート印象材）
- ② 研究模型製作
⇒ サベイング，予備設計，前処置部位の確認
- ③ 前処置
- ④ 既製トレーによる精密印象（寒天アルジネート連合印象）
- ⑤ 咬頭嵌合位で咬合採得（シリコーン咬合採得材）

2 設計の要点

抜歯予定部位は模型上で歯を削合して製作してもらうため、顎堤部分の形態は実際の口腔内とは異なる。そのため補強線は顎堤頂上を走行しないように設計する。

|7は歯周治療の結果次第で保存の方針を決定するので、抜歯の際に増歯しやすい床の設計を行った（図 1-5）。

治療開始時に行うこと

📌 診断時のポイント

- | | |
|---|--|
| <input checked="" type="checkbox"/> 抜歯の必要性 | <input checked="" type="checkbox"/> 残存歯の数と分布 |
| <input checked="" type="checkbox"/> 残存歯の動揺と二次固定 | <input checked="" type="checkbox"/> 外観回復の重要度 |

📌 インフォームドコンセント

1 診断のポイント：着目する4つの視点

1-1 抜歯の必要性

患者さんにとって必要な治療のゴールと将来の姿を考えたとき、抜歯は有効かつ必要な歯科治療の一つとなる。抜歯を行う判断基準は保存学的な見地を基本とするが、同時に補綴学的見地も加味しなければ歯科治療として成功しない（図 1-11, 12）。

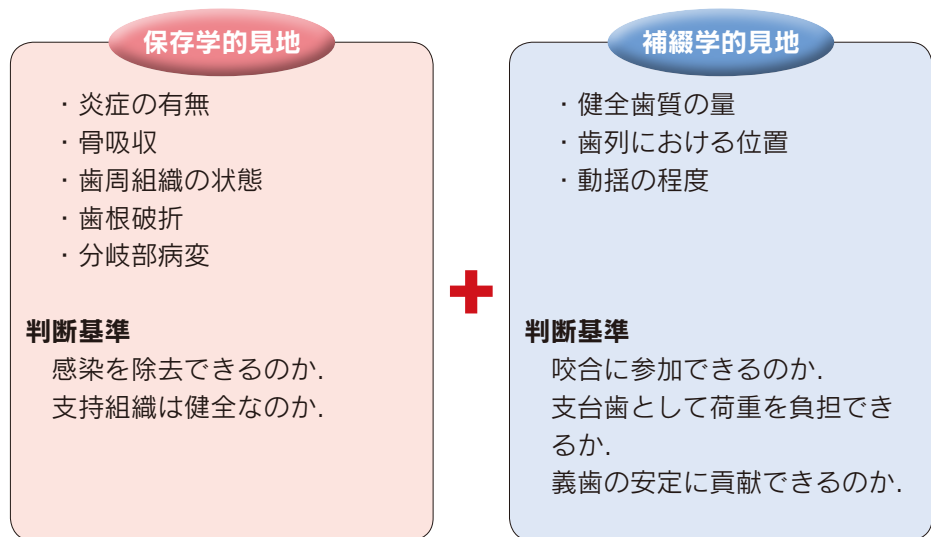


図 1-11
抜歯の判断には多角的な評価が必要である。