

これで解決！欠損補綴とブリッジ修復

Prosthesis · Fixed Partial Denture

鈴木 尚 監修

森本達也 著

●コーヌスクローネによる欠損補綴

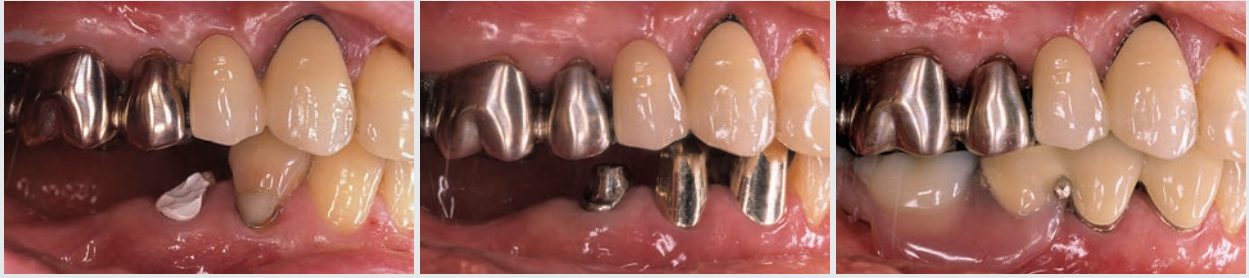
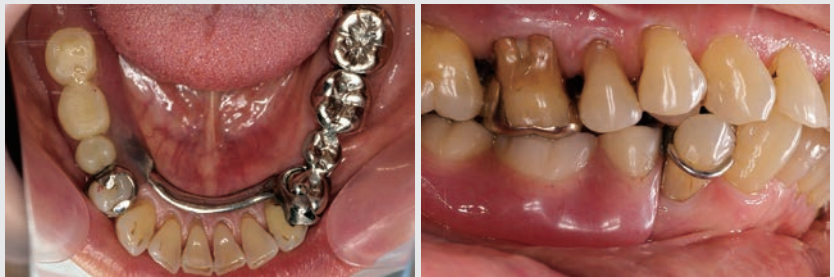
図 8-1 ~ 3 支台歯を全周包み込むコーヌスクローネは、支台装置が強固で義歯の動きは少ないが、支台歯の削除量は大きくなる

●クラスプを用いた欠損補綴

図 9-1, 2 クラスプを用いた義歯は歯冠修復を行わなくても装着できるが、強固な結合が必要な場合はレストシート、ガイドブレンなどを付与するため、ある程度の削除が必要となる



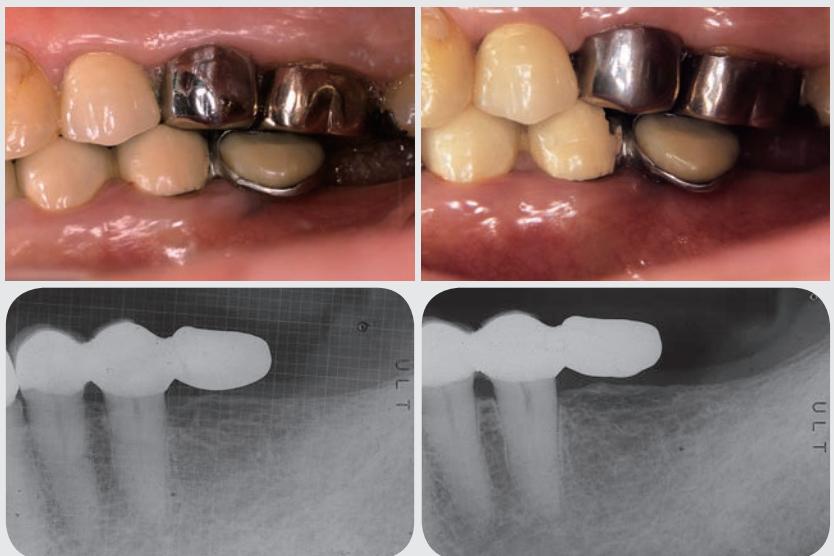
●中間欠損

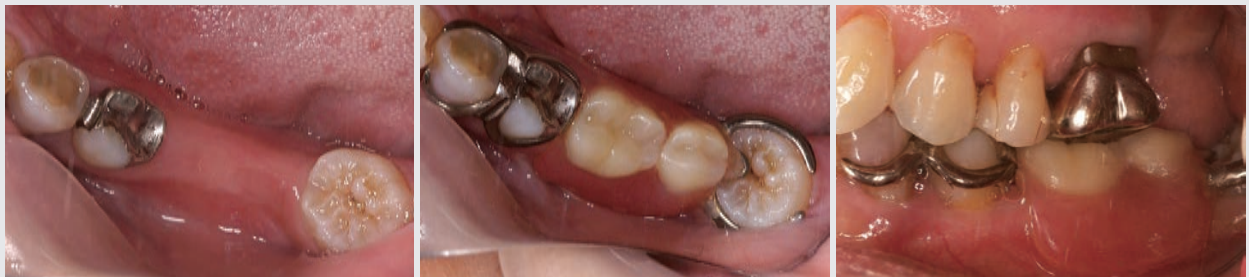

図 10-1 ~ 3 欠損の両側に支台歯がある中間欠損では、支持、把持、維持が得られるため、義歯の安定が得られる

●遊離端欠損（延長ブリッジによる欠損補綴）

図 11-1 ~ 4 遊離端欠損ではポンティック部の沈下、横揺れの影響でフレームがたわむため、 $\bar{5}$ 遠心部のポーセレンが破折している。 $\bar{5}$ 遠心部の骨吸収像も支台歯への負担が影響していると考えられる



●エックス線写真や模型を用いた支台歯の確認

図15-1, 2 6が欠損し, 7支台の延長ポンティックが装着されていたが, 7の二次齲蝕, ポンティック部顎堤の圧痛のため再治療が必要となった。8の挺出に伴い7が近心傾斜し, 押し出されるように6が挺出したことで, 6ポンティックが圧下した可能性を考えた

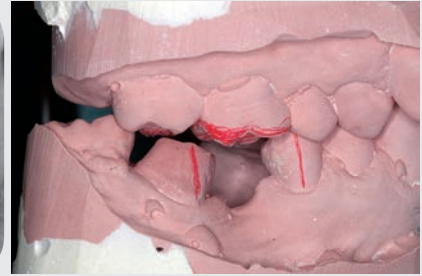
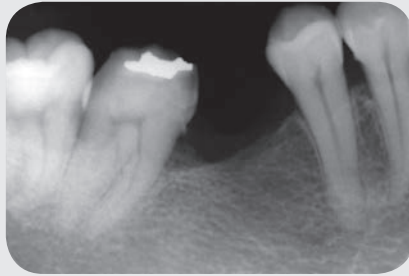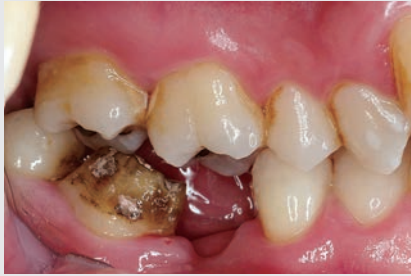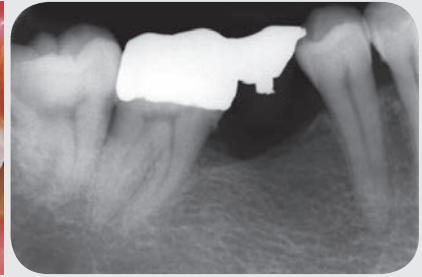


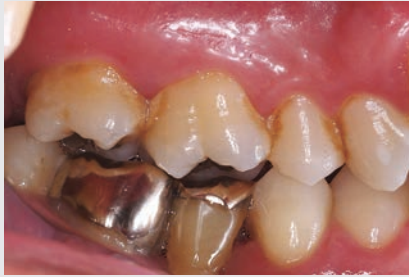図15-3~5 7が近心傾斜しており, 近心に歯周ポケットも存在する。5との平行性を得るために必要な形成量と歯髓の位置を把握するため, クラウンを外してのエックス線写真検査が必要となる。それに加え, 早期接触の調整や対合歯の位置異常の修正を考慮する場合, 模型による咬合関係の把握も重要な資料となる

●スプリントの削れ方から力の種類, 方向を探る

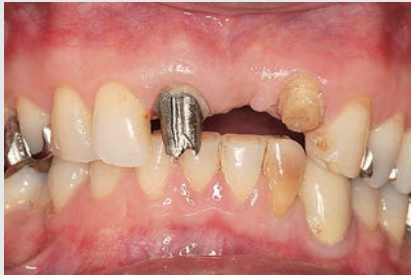

図16-1 2の自発痛を主訴に来院。ブリッジを除去すると2が破折していた。34の近心から唇側面は咬耗が認められ, 破折の原因としてグラインディングを疑った

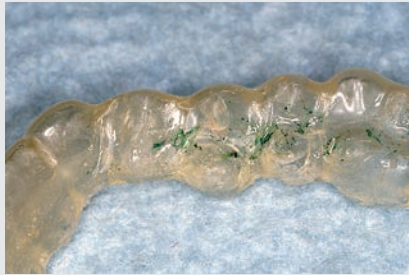


図16-2 ブラキシズムの確認のため, 全歯接触型フラットタイプのスプリントを夜間装着した。345部には, 習慣性閉口位から左前方にグラインディングによるファセットを確認した

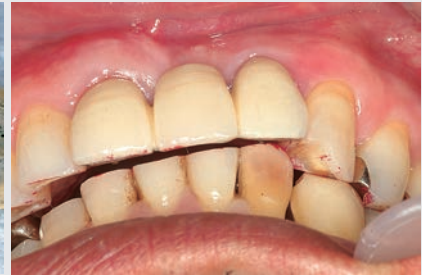

図16-3 左側方運動をさせると, 3が34間を滑走して左後方に移動するため, 2は接触しない

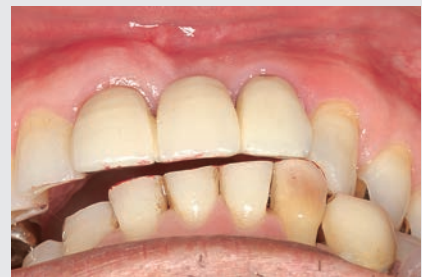

図16-4 新しくブリッジを製作するにあたり, 左前方へのグラインディングを意識して咬合調整を行った。3近心ファセットまで下顎を左前方に誘導し, 2の咬合接触を調整した

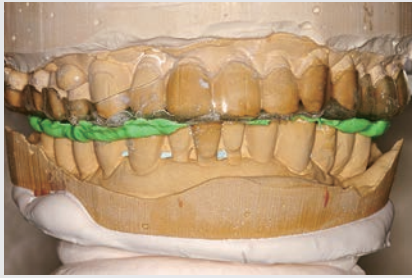

図 5-5 スプリントを装着した状態で来院してもらい、来院ごとにスプリントを調整した。この症例では、タッピングの位置が安定した時点でスプリントをバイトとして使用し、フェイスボウトランスファーにより模型を咬合器に装着した

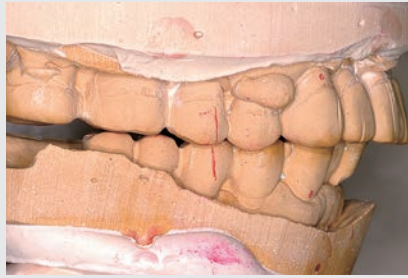

図 5-6, 7 5]の早期接触により右前方に偏位して咬頭嵌合位に至ることがわかった

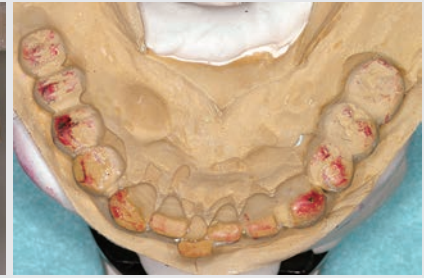

図 5-8 咬合高径を変えないままタッピングの位置を基準にして新しい咬頭嵌合位を再構成した場合、どの程度の調整が必要かシミュレーションを行ったところ、7654|3は赤鉛筆の範囲の削合、456は咬合の添加が必要となった

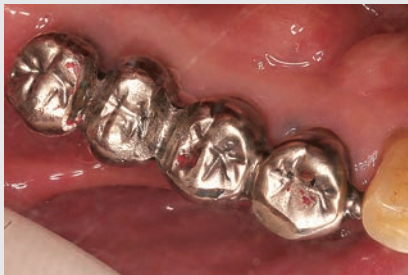

図 5-9 口腔内での咬合接触の確認。口腔内での早期接触の位置が毎回、同じ位置で印記され、咬合器上の接触と一致していなければ、どこかに誤差があるため、再度確認が必要となる

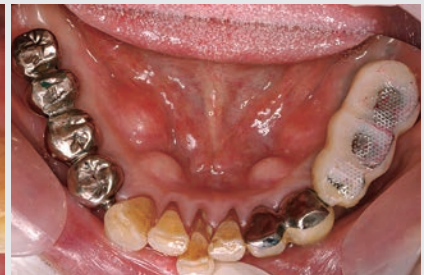

図 5-10 7654|3は削合による咬合調整を行い、456にはレジン添加による咬合調整を行った。プロビジョナルの咬耗防止のため456の咬合接触部位はメッシュ板で補強し、数回調整、確認を繰り返した

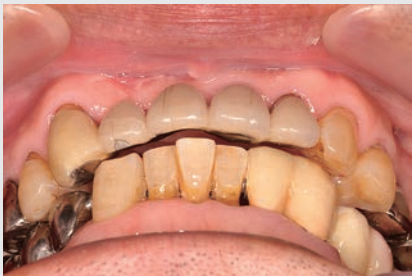

図 5-11 臼歯部の咬合が安定し下顎位が定まった時点で、前歯部の接触関係を再構成できる

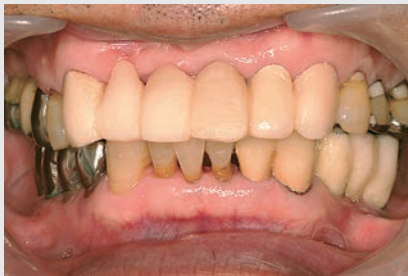

図 5-12 ③21|①②のブリッジを除去し、|3も支台歯に加えてプロビジョナルを製作した。プロビジョナルで機能回復の確認を行いながら、最終補綴の形態、咬合を確認するほか、支台歯の削除量の確認や歯肉のコントロールなど多くの役割を担っている

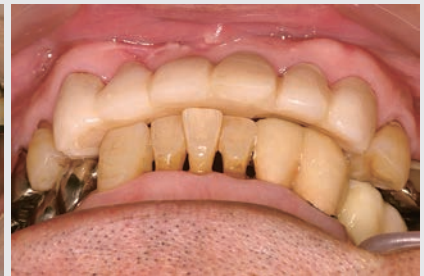

図 5-13 前歯部では審美性、リップサポートに関する唇側面と切縁、咬合に関する舌側面、装着感に影響するポンティック基底面の形態などの調整が必要となる

図 5-14 前方、左右側方運動のガイド調整。前方運動は前歯部が均等に接触するアンテリアグループファンクションを目指して調整し、側方運動は左側は犬歯誘導、右側はグループファンクションになるように調整した

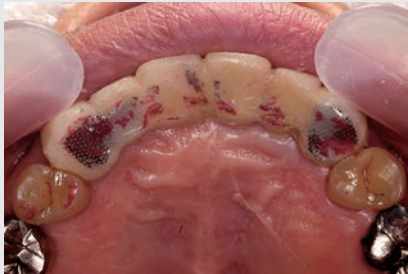
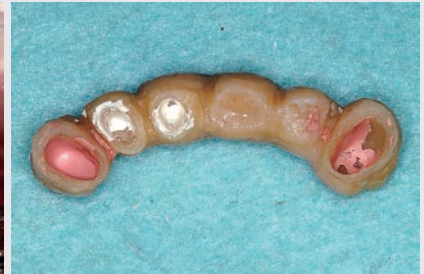
図 5-15 最終的な形態が決定したらプロビジョナルの厚みを計測し、逆算することで支台歯の削除量が確定できる



症例 1 (765)

- 患者：46歳，女性
- 欠損の原因と希望：75の二次齲蝕。歯冠色による修復を希望
- 症例の特徴：製作にあたり765の咬合支持を失うため，咬合の低下に注意が必要。同側臼歯部の咬合の基準は4のみ。7の近心傾斜と対合歯の挺出あり。
- 補綴方法と連結方式：65陶材焼付金属冠，7全部金属冠，連結方式は後鑲付け
- 処置：7は近心傾斜し露髄の危険性があったため，形成前にエックス線写真で確認した。対合歯の挺出に対しては作業用模型で削除量を確認し，コアを製作して修正を行った。印象採得は個歯トレーを利用しての一括印象で行い，咬合採得は軽く咬合させてバイト用シリコーンを注入して行った。65と7を分割して製作し，プロビジョナルを利用し調整した後，鑲付けを行った。なお，セラミックスは咬合紙による印記が不明瞭になるため，咬合調整にあたってはストリップスも併用した。

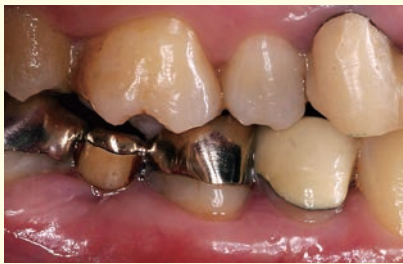

図1 初診時の側方面観。主訴は冷水痛と審美障害

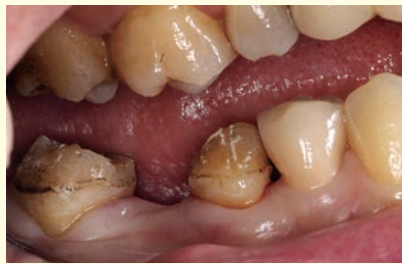

図2 ブリッジを除去した状態。6欠損が放置されたためか，7の近心傾斜と6の挺出が認められる。二次齲蝕の進行は軽度で，有髄のまま処置が可能

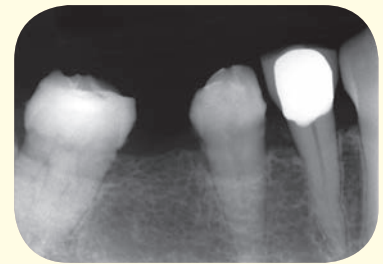


図3 支台歯間の平行性に若干問題があるが，エックス線写真で歯髄の位置を確認すると，形成による露髄の可能性は少ないことがわかった

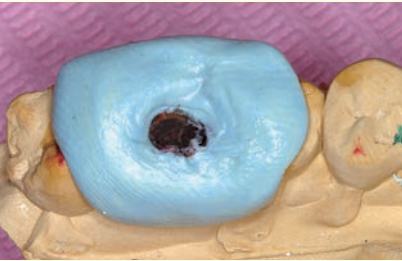
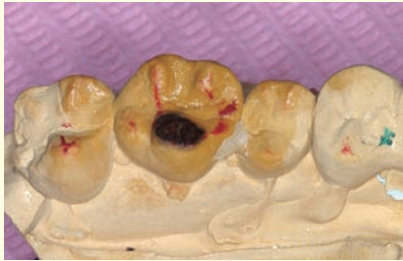

図4,5 対合歯の挺出も模型上で確認。修正が必要な範囲を模型上にマークし(図4)，その部分がシリコーンパテから露出するようにコアを製作(図5)

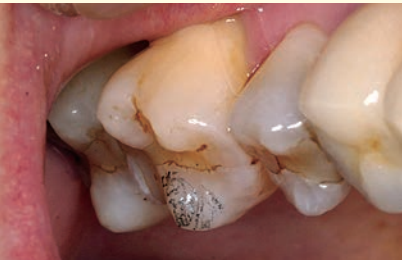
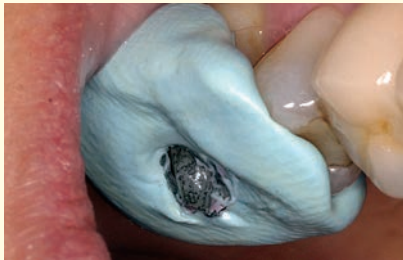
図6,7 口腔内にコアを装着し，削合部分をマーク

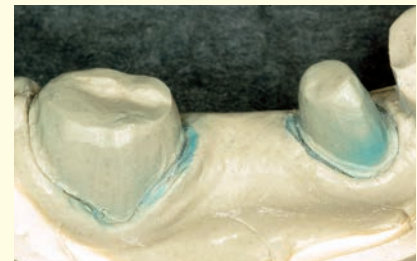
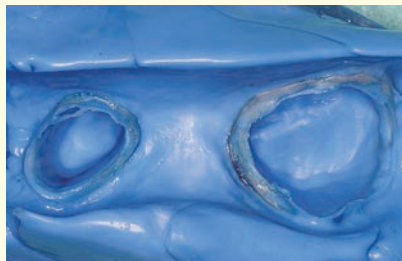
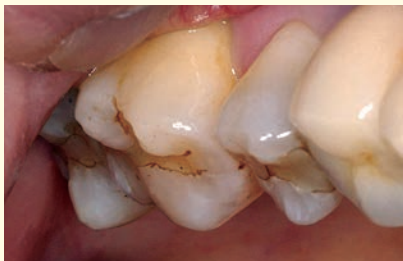図8 マークを参考に対合歯の挺出部分を修正

図9 個歯トレーを利用した注入印象で，両支台歯の一括印象を行った

図10 作業用模型。模型材はエポキシを使用