

よくわかる 口腔インプラント学

第4版

広島大学名誉教授 赤川安正

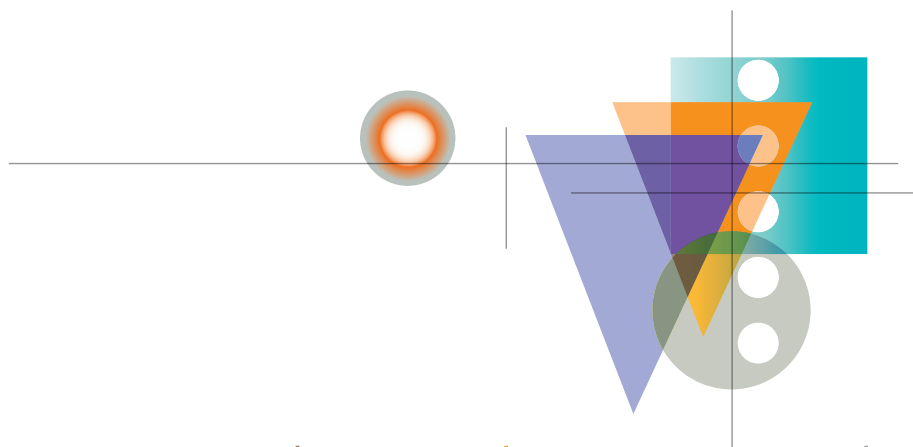
九州歯科大学教授 細川隆司

北海道大学大学院教授 横山敦郎

徳島大学大学院教授 宮本洋二

岩手医科大学歯学部教授 近藤尚知

[編]



Fundamental Concepts and
Techniques of Oral Implants

医歯薬出版株式会社

第1章 口腔インプラント学序説

I 口腔インプラントの発展とオッセオインテグレーション

学習の目標

- 1 インプラントの歴史を理解する。
- 2 オッセオインテグレーションを説明できる。
- 3 現在のインプラントの成功の基準を説明できる。
- 4 インプラントの特性を理解する。
- 5 欠損補綴におけるインプラント治療の位置づけを説明できる。
- 6 インプラント治療の流れ（従来からの術式と光学印象法を応用する術式）を理解する。

1 インプラントとオッセオインテグレーションの歴史

インプラントとは、生体内に外科的に埋入される人工物の総称であり、これによって組織の欠損を修復・補綴する。歯の代用として用いるものが口腔インプラント（歯科インプラント）であり、広義にはこれをインプラントとよび、狭義にはインプラント体（生体内に埋入された人工物）をインプラントとよぶ（以下、本書では口腔インプラントをインプラントとする）。

インプラントには、骨内インプラント、骨膜下インプラント、歯内骨内インプラント（エンドドンティックスタビライザー）、下顎骨貫通インプラント（マンディブラステーブルインプラント）、粘膜内インプラント（ボタンインプラントあるいはムコーザルインサート）などがある。骨内インプラントではインプラント体が顎骨内に埋入される。骨膜下インプラントでは骨面印象から製作されるフレームワークが骨膜下で骨上に置かれる。歯内骨内インプラントでは長いピンが天然歯の歯根を貫通して骨内に埋入される。下顎骨貫通インプラントでは長いポストが下顎無歯顎前歯部に埋入されて上下に貫通し、弓状の基底板と骨内固定用スクリューで連結される。粘膜内インプラントでは、義歯粘膜面に固定されているボタンが顎堤粘膜の窩に埋入される。

現在では、骨膜下インプラント、歯内骨内インプラント、下顎骨貫通インプラント、粘膜内インプラントなどはほとんど用いられていない。今日、インプラントといえば骨内インプラントを指す。この骨内インプラントは、文字通りインプラント体が顎骨内に埋入（植立）され、これが人工歯根の役割を果たし、アバットメント（支台）を介して上部構造と一体となって咬

学習の目標

- 1 顎骨の基本形態を説明できる。
- 2 上顎骨および下顎骨の内部構造を説明できる。
- 3 インプラント治療にかかわる口腔粘膜の構造を説明できる。
- 4 インプラント治療にかかわる顎堤の粘膜と歯肉の特徴を説明できる。
- 5 インプラント周囲粘膜の特徴を説明できる。

1 顎骨の解剖

1) 上顎骨

(1) 上顎骨の基本構造

上顎骨は口腔の上部に位置し、生存に不可欠である眼窩、鼻腔、口腔の構成に関与する重要な骨である。上顎骨体を中心に、上方に前頭突起、外側に頬骨突起、内側に口蓋突起、下方に歯槽突起がそれぞれ突出している（図 2-2-1）。上顎骨体内部には上顎洞とよばれる空洞が存在し、半月裂孔によって鼻腔の中鼻道に開口している。

(2) 上顎洞の形態と役割

上顎洞は、上壁、前壁、後壁、内側壁、下壁の5つの骨壁によって構成される最大の副鼻腔である（図 2-2-2, 3）。上顎洞の重要な役割は、吸気加湿と温度調節である。吸気が中鼻道を通過するとき上顎洞が新鮮な粘液を供給することで適温、高湿度の空気をつくり、気道に送り込む。上顎洞の範囲は一般に第一小臼歯近心側から第三大臼歯遠心側までであり、洞底は大臼歯部で最も下方まで広がる（図 2-2-4）。特に上顎第一大臼歯の口蓋根は洞底ときわめて近接し、ときに根尖は上顎洞底の粘膜まで達することもあるため、注意すべきである（図 2-2-4）^{1, 2)}。

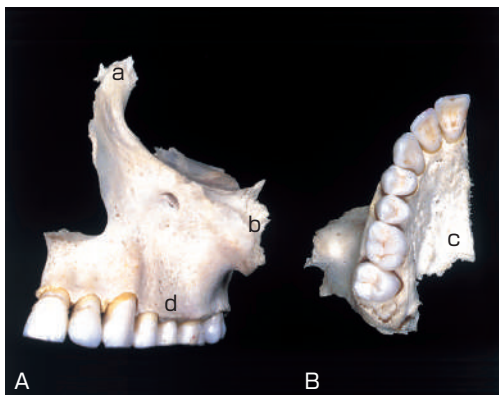


図 2-2-1 上顎骨

A：前方より観察。B：下方より観察。

a：前頭突起，b：頬骨突起，c：口蓋突起，
d：歯槽突起。

表 3-5-1 検査項目

1. 医療面接
2. リスクファクター
3. 全身の診察と検査
4. 局所の診察と検査
 - ①顎機能, ②口腔内状態 (口腔衛生状態, 歯周疾患, 齲蝕, 咬耗),
 - ③咬合状態, ④欠損状態, ⑤審美領域
5. 模型などを用いる検査
6. 画像検査

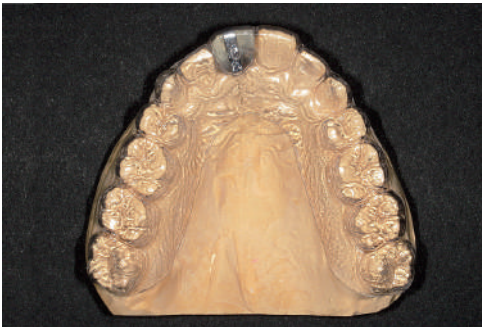

図 3-5-3 診断用テンプレート

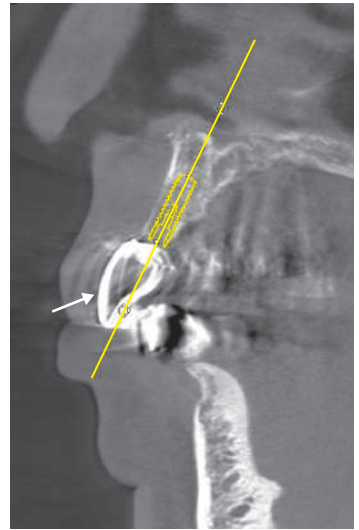


図 3-5-4 埋入シミュレーションソフトによるインプラント体の埋入シミュレーション

想定した上部構造の位置と形態は、診断用テンプレートに貼りつけた鉛箔により、CT 画像上で読みとれる (矢印)。上部構造の位置、形態と埋入予定部位の骨量、骨形態から適切なインプラント体 (黄色) を選択する。

アップモデルと CT 検査結果との関連づけが重要である。インプラント体の埋入シミュレーションを行う方法として、研究用模型を用いる方法と口腔内の 3D データを統合する方法がある。

(1) 研究用模型を用いる方法

咬合器に装着した上下顎研究用模型を用いて最終上部構造の理想的な形態をワックスアップし、それをもとにクリアレジンや吸引・加圧成形シートを用いて診断用テンプレートを製作する。クリアレジン製の歯冠 (上部構造) 部分にはインプラント体の埋入位置や方向を想定して穴あけを行い、エックス線不透過性の材料 (ガッタパーチャ、スプルー線など) を挿入する。また、歯冠外面にも鉛箔を貼りつけるか、あるいは硫酸バリウム混合レジンを一層塗布する (図 3-5-3)。このように製作した診断用テンプレートを患者に装着して CT を撮影し、CT 画像上で修復したい歯冠形態やインプラント体の埋入に関する情報を得る。

得られた CT データを DICOM 形式でシミュレーションソフトに取り込み、顎骨の形態や骨質などを確認しながら最適なインプラント体の数、配置、直径、長さ、埋入方向、埋入深度などを計画する (図 3-5-4)。

(2) 口腔内の 3D データを統合する方法 (デジタルデータを用いる方法)

口腔内を口腔内スキャナーで直接スキャンする、あるいは研究用模型をモデルスキャナー (デ

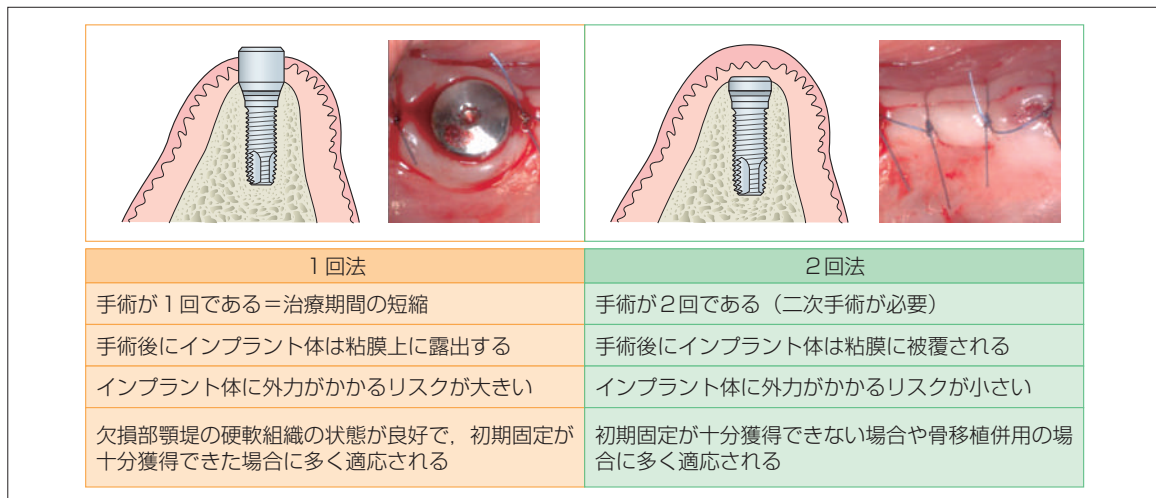


図 5-2-8 1回法と2回法の比較

療期間を短くできる。その一方で、インプラント体上部あるいはアバットメントが口腔内に露出していることで、インプラント体に外力が加わるリスクが大きい。インプラント体埋入時に初期固定が十分でない場合では、術直後から口腔内に露出するアバットメントに望ましくない外力が加わってしまい、オッセオインテグレーションの獲得が不利になる可能性がある。1回法は、欠損部顎堤の硬軟組織の状態が良好で、二次手術時に遊離歯肉移植術などを併用する必要がない場合や即時荷重を行う場合などに適応となる。

2回法では、インプラント体は粘膜骨膜弁に被覆されて口腔内に露出しないため、インプラント体の安静が確保できることが大きな利点である。インプラント体埋入時に初期固定を十分に獲得できない場合や骨造成を併用する場合に適応となる。その一方で、オッセオインテグレーションの獲得後に二次手術が必要となるため、1回法と比較して、患者に対する外科的侵襲が1回増えること、治療期間が長いことなどが欠点となる。

以上のように、2つの術式はそれぞれ利点・欠点を有するため、患者の状況（患者の希望、全身疾患、残存歯の状態、欠損部の状態、暫間上部構造の種類と治療期間中の使用状況など）、埋入時の状況（初期固定、骨造成併用の有無など）などを考慮して選択する。

(2) 埋入手術の術式

ここでは、中間単独歯欠損の症例について解説する。

(a) 麻酔

局所麻酔下で行うのが一般的である。ただし、インプラント体埋入手術では、最大開口あるいはそれに近い状態を必要とすること、ドリル使用時に音や振動が発生し患者に不快感を与えること、患者によって手術時間や手術の侵襲度、全身状態が異なることなどを考慮して、モニタリングを併用する局所麻酔、意識下鎮静法を併用する局所麻酔、あるいは全身麻酔のいずれかを選択する。いずれの症例においても全身状態の監視が必要であり、モニタリングの併用が勧められる。

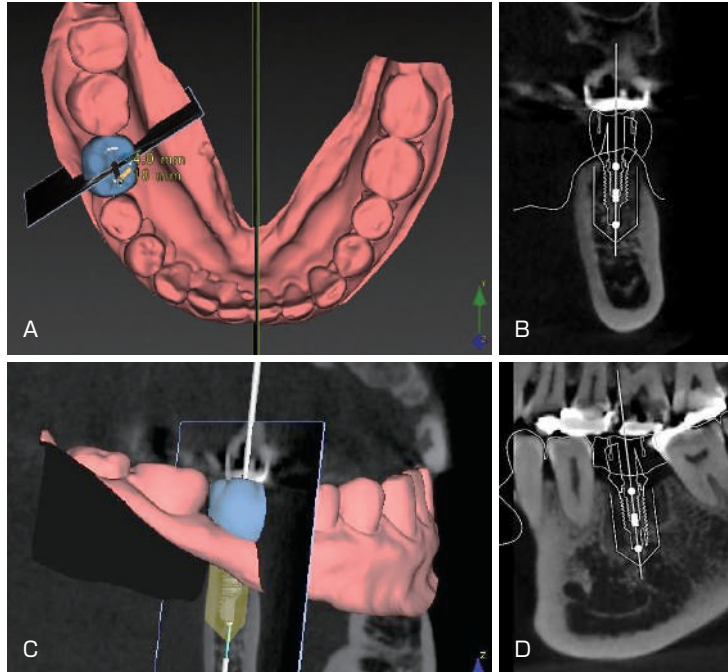


図 6-3 下顎右側第一大臼歯欠損の埋入シミュレーション
 A：CT の DICOM データと診断用ワックスアップによるセットアップモデルをスキャンした STL データを合成して構築された 3D 画像。
 B：3D 画像のスライス像（歯列横断像）。
 C：立体画像上でのインプラント体の埋入シミュレーション。
 D：3D 画像のスライス像（歯列平行断像）。

推奨される。

2 インプラント体埋入手術への応用（ガイドドサージェリー）

ガイドドサージェリーとは、術前にシミュレーションした（想定した）インプラント体のサイズや位置ならびに方向を正確に口腔内に再現するため、サージカルガイドプレートやダイナミックナビゲーションシステムを用いてインプラント体埋入手術を行うことである。サージカルガイドプレートの製作には、さまざまなデジタル技術が応用されている（☞ p.161 参照）。

ガイドドサージェリーの術式には、すべてのドリルでインプラント体埋入までサージカルガイドプレートを使用する術式と、最初に用いるドリル（通常直径 2 mm 程度の細いドリル）のみサージカルガイドプレートを使用する術式とがある。また、切開・剥離を行う術式と切開・剥離を行わない術式（フラップレス手術）にも分けられる。

さらに、サージカルガイドプレートを使用しない術式として、あらかじめ行っていた埋入シミュレーションのデータをダイナミックナビゲーションシステムにインプットしておき、顎骨内のドリル先端の位置をカメラによるリアルタイムモニタリングによって検知し、インプラン