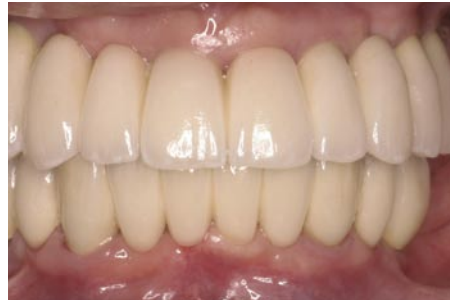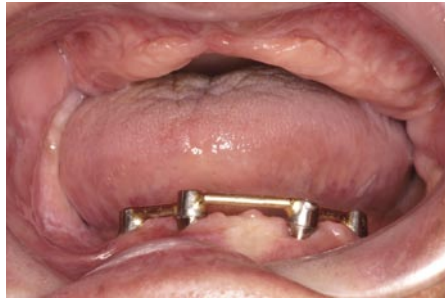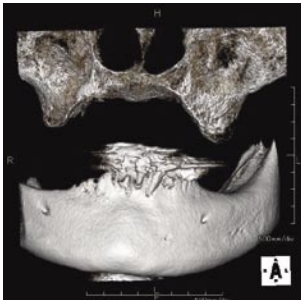
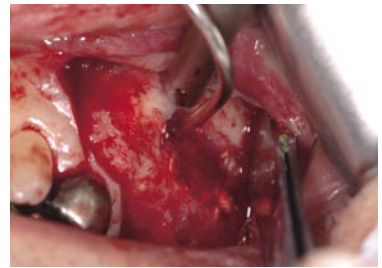
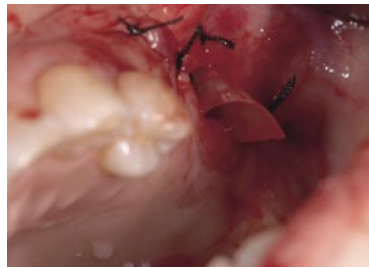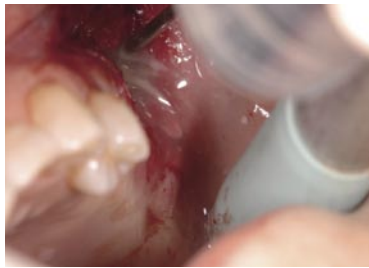


## 7 特集 上顎を基準としたインプラントの 口腔内フォースコントロール

武田 孝之 + 林 揚春

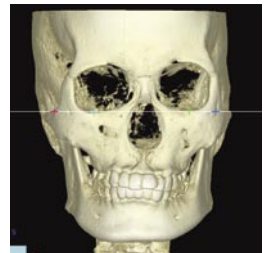
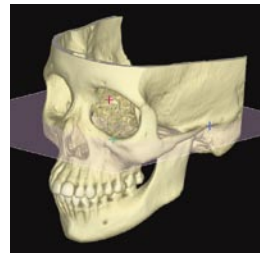
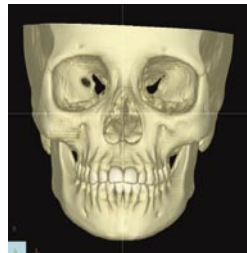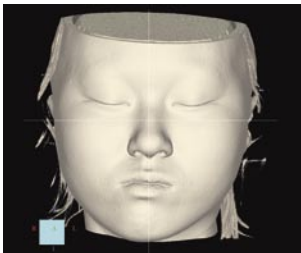


## 27 Lateral approach sinus lift による感染症例の検討 小林 文夫



## 53 審美・機能の根拠を捉える形態診断力 — 定位三次元形態診断法について —

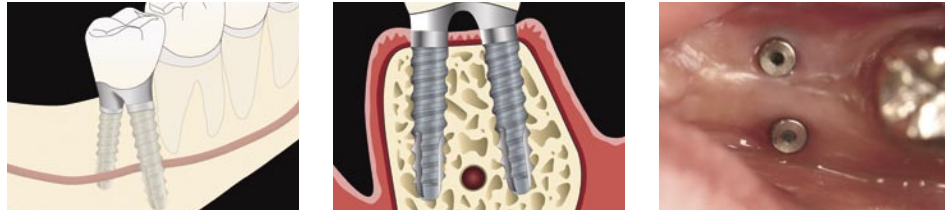
金 漢俊 + 城中 憲治 + 岡田 寿一



## 4 目で見える口腔解剖学 / 高橋 常男

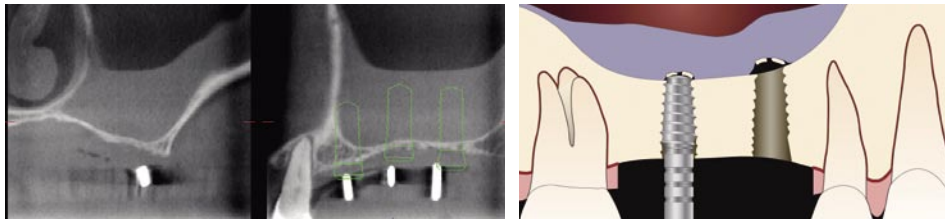
## 65 下顎臼歯部の垂直的骨吸収に対する新しいコンセプト — B-L Bridge 法 —

水口 稔之



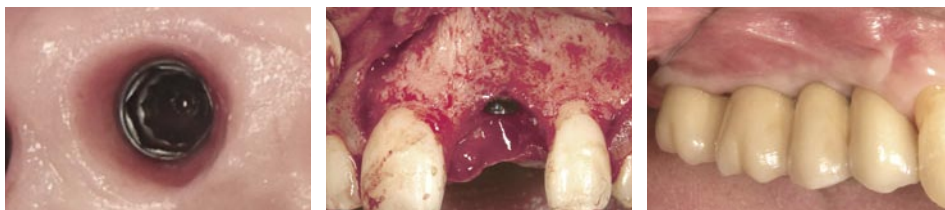## 75 上顎洞底挙上術を併用した病変部位に対する 抜歯即時埋入インプラント

鳥羽 修平



## 91 Certain® PREVAIL® Implant の臨床応用

牧草 一人 + 寺本 昌司 + 長澤 成明 + 岡村 大 + 大西 太 + 山羽 徹



## 101 国内デビューインプラントシステム紹介 — アルファタイト・インプラントシステム編 — 編集部

Information & Topics 106

Study Group 紹介 107