

こんな患者が
来たらどうする？

日々の診療で遭遇する問題を広く深くとりあげた
すべての臨床歯科医に役立つ一冊！

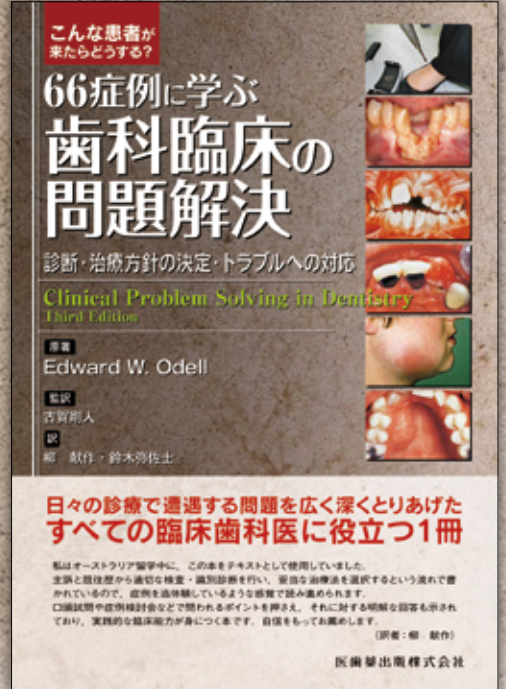
66症例に学ぶ 歯科臨床の 問題解決

診断・治療方針の決定・トラブルへの対応

Clinical Problem Solving in Dentistry
Third Edition

原著 Edward W. Odell

監訳 古賀剛人 訳 柳 献作・鈴木弥佐士



■ A4判/300頁/カラー
■ 定価 (本体 14,000円+税)
ISBN978-4-263-44525-9



訳者・オススメポイント

ベーシックな歯科治療から、全身疾患との関わり、社会的配慮の必要な事例まで、診療室に起こりうる問題が幅広く取り上げられていて、原著のシリーズで一番人気の本です

訳者・オススメポイント

最初に患者の既往歴が示され、診査→鑑別診断→検査→診断→治療という流れで書かれているので、一緒に症例検討をしているように読み進められます

Case 46

舌の白斑 (2) → 早期の扁平上皮癌 Another white patch on the tongue



症例の概要
30歳の女性の舌縁部に白斑が認められます。何が原因でどのような治療法が考えられますか？

既往歴
主訴
患者は来院を訴えていません。

病歴
患者は歯科医の受診に誘われては、少なくともこの5年間受診歴がない。1週間前夜間痛を訴え、自分で口唇を削ぎ取ったところ舌が傷になり、歯医を受診して来院した。

全身既往歴
患者は去年、子宮頸癌術後の再発を認め、それ以来、癌をともなう死すようになった。それ以外に特定

検査
口腔外診査
目に見える夜間痛や、あるいは腫れに病変は認められず、健康な舌に見え、腫瘍学的に疑われない。

口腔内診査
舌以外の口腔粘膜に異常はない(腫瘍学的)。

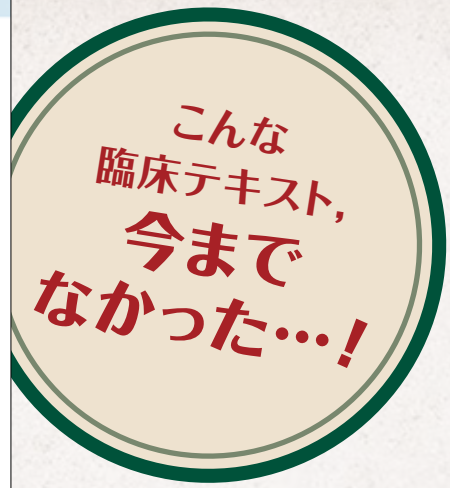※この患者の舌に生じた病変の外観を説明してください。
部位 舌の舌縁部
大きさ 約1×2cm
形態 境界不明瞭な塊状
色 白色と赤色の混合
表面性状 痼癬性あるいは不整

——鑑別により、病変部は同様の病態より疑いごとが判明した。白色の塊は原因不明でも除去されない。舌の病変は良好である。

鑑別診断
※口腔内にみられる自覚と紅斑が認められた病変の群として、何が考えられますか？
自覚の群についてはCase 45で詳しく述べている。紅斑の原因としては、下記のようなものが挙げられる。

病態	紅斑と自覚
外傷	化学刺激 咬傷
感染	第二類(急性炎症性カンジダ症) 慢性炎症性カンジダ症(カンジダ性白斑)
扁平苔癬および口腔癌	赤痢様斑(限局および全身) エリテマトーデス
特有性あるいは病理性	特異性紅斑(白喉症) 舌下肉状皮 免疫性口炎 紅斑性口炎 ニコソン症(両側ニコソン症口炎(白色化斑))
悪性腫瘍	扁平上皮癌

※上記の病変のうち、今回の患者において鑑別診断が必要なものは何ですか？



訳者・オススメポイント

診断や治療における重要事項が口頭試問のように提示されているので、それに答えていくことで、臨床での問題解決力がアップします

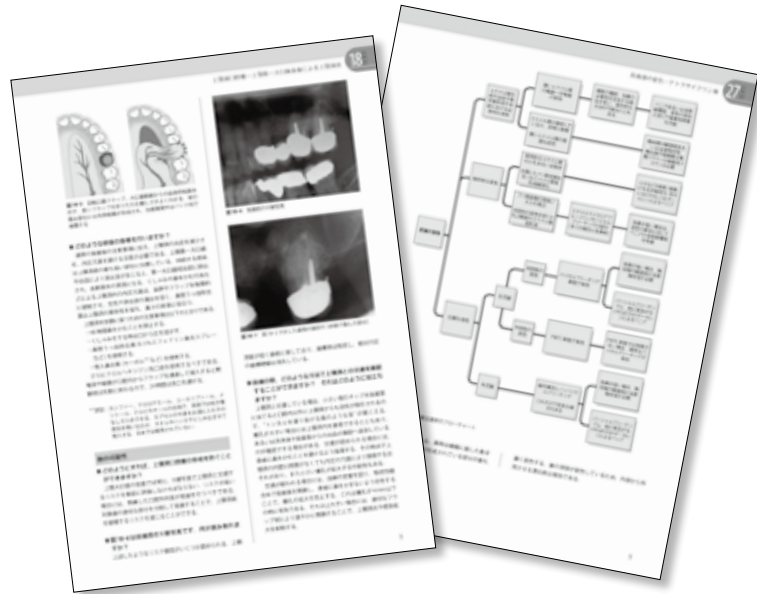
こんな患者が来たらどうする？

66 症例に学ぶ歯科臨床の問題解決 診断・治療方針の決定・トラブルへの対応

訳者より

私はオーストラリア留学中に、この本に出会いました。海外からトレーニングにきた歯科医師の“臨床のバイブル”として講習で使われている、グローバルスタンダードとしての評価も高い本です。主訴と既往歴から適切な検査・鑑別診断を行い、妥当な治療法を選択するという流れで書かれているので、症例を追体験しているような感覚で読み進められます。口頭試問や症例検討会などで問われるポイントを押さえ、それに対する明解な回答も示されており、実践的臨床能力が身につく本です。自信をもってお勧めします。

(柳 献作)



66 症例 一覧

多数歯齲蝕／エナメル上皮腫／アナフィラキシーショック／歯肉退縮／未萌出の中切歯／ダウン症患者の歯科治療／ドライマウス／痛みを伴う開口障害／急性歯髄炎／歯肉の腫瘍／咬合痛／義歯床の欠陥／麻酔薬投与後の意識消失／治療に非協力的な子供／抜歯後の疼痛／口唇の麻痺／内部吸収による歯根破折／上顎洞腔瘻／再発性アフタ性口内炎／頸部の腫瘍（転移性扁平上皮癌）／根末完成中切歯の外傷／低血糖症／ビスホスホネート関連顎骨壊死／外したくなる義歯（咬合高径の再調整）／下顎埋伏智歯／子供の外傷（転倒による歯の完全脱臼）／テトラサイクリン歯／口腔粘膜の激しい痛み（ヘルペス性口内炎）／X線被曝を怖がる患者への対応／義歯製作における技工所とのコミュニケーション／ヘーベルを自分の足に落とした時の対処法／顔面腫脹と智歯周囲炎／小児の第一大臼歯にみられた深在性齲蝕の処置／口の中の痛み（苔鮮様薬物反応）／ブリッジの再治療／児童虐待が疑われる

小児の治療／局所麻酔で起きた不快症状／重度歯周炎／交通事故による複数歯の破折と動揺／不安の強い患者への静脈内鎮静法の適用／頬粘膜の水疱／自閉症スペクトラム障害児の診療／ブリッジの設計／抗凝固薬服用患者の抜歯／舌の白斑（白斑症・早期の扁平上皮癌）／不可逆性歯髄炎／歯内療法の問題（破折器具の除去）／顔面の腫脹（歯性感染症による膿瘍）／正中離開の審美的改善／前歯部反対咬合（小児の矯正治療）／ランゲルハンス細胞組織球症／含菌性嚢胞／部分床義歯による前歯部空隙の閉鎖／口蓋の腫瘍（多形腺腫）／エナメル質減形成／口腔の扁平上皮癌／HIV感染患者の抜歯／開口制限（口腔粘膜下線維症）／トゥースウェア（胃食道逆流症・酸性食品による酸蝕と咬耗）／歯痛（セメント質骨異形成症）／小児の顔面膨隆（ケルビズム）／頸部の腫脹と疼痛（顎下腺の唾石症）／歯内療法後の再発／歯科疾患に関連する頭痛との鑑別診断

医歯薬出版 ご注文承り書

こんな患者が来たらどうする？

66 症例に学ぶ歯科臨床の問題解決 診断・治療方針の決定・トラブルへの対応 () 冊

●納入店ご指定希望

（ご指定納入店名

※納入店のご指定の場合
手数料はかかりません。

●直送希望

（2つの方法から
お選びください。）

①	代引 450円
②	後払い 400円※

※②の後払いの請求書は
(株)ネットプロテクションズ
から別送となります。

●お名前

●TEL

●ご住所 (〒 -)

★必要事項をご記入のうえ、FAX.03-5395-7633にご送信ください。★弊社ホームページ <https://www.ishiyaku.co.jp/> からご注文いただけます。

医歯薬出版株式会社 〒113-8612 東京都文京区本駒込1-7-10 TEL03-5395-7630