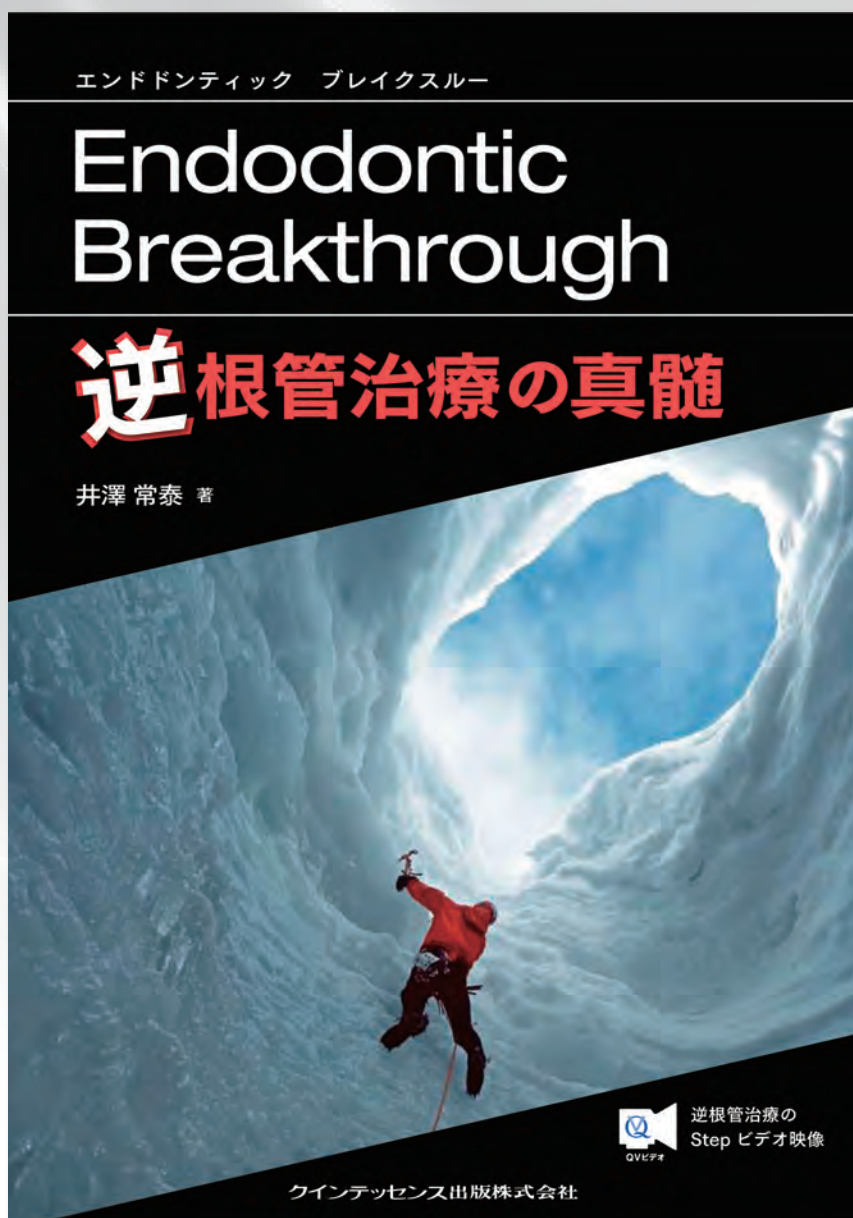


# 再根管治療でも治らない歯は どうしますか？

## 本書が必読なワケ

- ①「CBCTとマイクロスコープを用いた歯根端切除手術」が保険導入され、逆根管治療は今や知らないでは済まされない術式に！
- ②しかし、逆根管治療は大学ではほとんど教わらないため、歯科医師がきちんと学べる機会が少ない！
- ③歯が残る時代、歯の保存を望む患者さんが増え、「歯を残す技術」が今まで以上に求められている！



日本における逆根管治療の第一人者による待望の初単著。逆根管治療によって救える歯は多いものの、大学や卒後研修などでも習う機会が少ない本術式について、逆根管治療の適応症の見極めから実際の術式までを多数の症例とともに解説。また、テクニックの動画も見られ、逆根管治療の“真髄”が学べる。歯の保存の意義が見直される現在、全歯科医師必読の書。

### -CONTENTS-

- 1 逆根管治療(Retrograde Endodontics)とは
- 2 歯性上顎洞炎の原因歯に対する逆根管治療
- 3 上顎前歯部大型根尖病変への外科的対応
- 4 垂直歯根破折の外科的診断
- 5 上顎大臼歯への逆根管治療
- 6 下顎大臼歯への逆根管治療

●サイズ:A4判 ●92ページ ●定価 本体7,200円(税別)



クインテッセンス出版株式会社

〒113-0033 東京都文京区本郷3丁目2番6号 クイントハウスビル

TEL. 03-5842-2272 (営業) FAX. 03-5800-7592 <http://www.quint-j.co.jp/> e-mail [mb@quint-j.co.jp](mailto:mb@quint-j.co.jp)



## 1 逆根管治療(Retrograde Endodontics)とは

### ■ はじめに

1 逆根管治療が正しく理解されない理由その1：  
歯科医師がこの手術を習得する機会がない

2 逆根管治療が正しく理解されない理由その2：  
適応症が曖昧である

Case1 ⑥へのMTAによる逆根管充填

Case2 ④の逆根管充填

Case3 3度目の再根管治療は妥当ではない

Case4 ⑥根管充填後に根分岐部付近にアブセスが発生

Case5 逆根管治療のやり直し症例

3 CBCTによる診査の必要性

Case6 歯根が歯槽の頰側の中央に位置し逆根管治療の非適応症

Case7 上顎洞が歯根の頰側に入り込み逆根管治療が不可能

Case8 患者の希望により補綴物を除去せず逆根管治療

4 マイクロスコープ、ビデオカメラの重要性

Case9 外科的介入の判断に迷うが経過観察

Case10 難症例ではアシスタントワークが非常に重要

5 3mmルール

6 逆根管充填材

Case11 MTAによる逆根管充填

## 2 歯性上顎洞炎の原因歯に対する逆根管治療

### ■ はじめに

1 各エックス線撮影法による情報量の違い

2 症例でみる歯性上顎洞炎の原因歯に対する根管治療

Case1 上顎左側大白歯部/歯肉頰移行部に違和感

Case2 上顎左側小白歯部/根管治療後も症状の改善なし

Case3 上顎左側第一大臼歯部/鼻閉感をともなう頰部違和感

3 まとめ

## 3 上顎前歯部大型根尖病変への外科的対応

### ■ はじめに

1 診査

2 術後の評価

3 症例

Case1 唇側、口蓋側ともに広範囲に及ぶ骨吸収

Case2 根尖相当部の腫脹

Case3 1年以上も根管を開放?

Case4 排膿が止まらなければ抜歯か?

Case5 逆根管治療の適応症

4 まとめ

Case6 根尖病変は完全に掻爬する必要があるのか

## 4 垂直歯根破折の外科的診断

### ■ はじめに

1 VRFの診断

2 診断的外科処置

3 症例

Case1 咬合時痛、歯肉の腫脹/ Case2 ⑥の違和感

Case3 根尖部透過像/ Case4 ①の瘻孔、②の根尖病変

Case5 ①根尖相当部歯肉にアブセス/ Case6 ⑤の大きな透過像

Case7 ①の根尖病変

4 まとめ

## 5 上顎大白歯への逆根管治療

### ■ CBCT時代の再根管治療

1 再根管治療：コンベンショナルでいくか？ 外科でいくか？

2 上顎第一大臼歯を再根管治療する場合のポイント

3 GPが対応できる外科処置か、専門医による処置が適切か

条件1 外科処置に慣れていること

条件2 マイクロスコープを使用すること

条件3 CBCTによる術前の診査が可能なこと

条件4 自己流の処置は慎むこと

4 症例

Case1 GPが着手しやすいと思われる症例

Case2 専門医による処置が適切であると思われる症例

5 逆根管治療の6STEP

STEP1 フラップの開け方/STEP2 歯根の見つけ方/STEP3 根尖

の切除/STEP4 逆根管拡大/STEP5 逆根管充填/STEP6 縫合

6 エンド難症例への対応 —"Access to Success"

Case3 エンド難症例への対応

7 GP・専門医それぞれが診断力・技術力を磨こう

## 6 下顎大白歯への逆根管治療

### ■ はじめに

1 レッジはどのくらいの頻度で起こる?

2 CBCTで何を観察するか?

観察1 根尖と病変との関係/観察2 歯根の位置/

観察3 根管の形態/観察4 頰側の骨

3 歯根断面を直視することの重要性

4 症例

Case1 ⑥に対する逆根管治療

Point1 骨窩洞の水平的位置設定

Case2 ⑥に対する逆根管治療

Point2 骨窩洞の垂直的位置設定

Case3 ⑥近心根に対する逆根管治療

Point3 歯根断面へのアプローチ

5 まとめ

きりとり線

注文書

Endodontic Breakthrough 逆根管治療の真髓

冊注文します。

モリタ商品コード:805744

●お名前	●貴院名	●ご指定歯科商店
●ご住所 (〒 )		
●TEL	●FAX	

支店・営業所

※ご記入いただいた個人情報は、弊社の新刊案内、講演会等の案内に利用させていただきます。  
※ご指定歯科商店がない場合は送料を頂き、代金引換宅配便でお送り致します。