

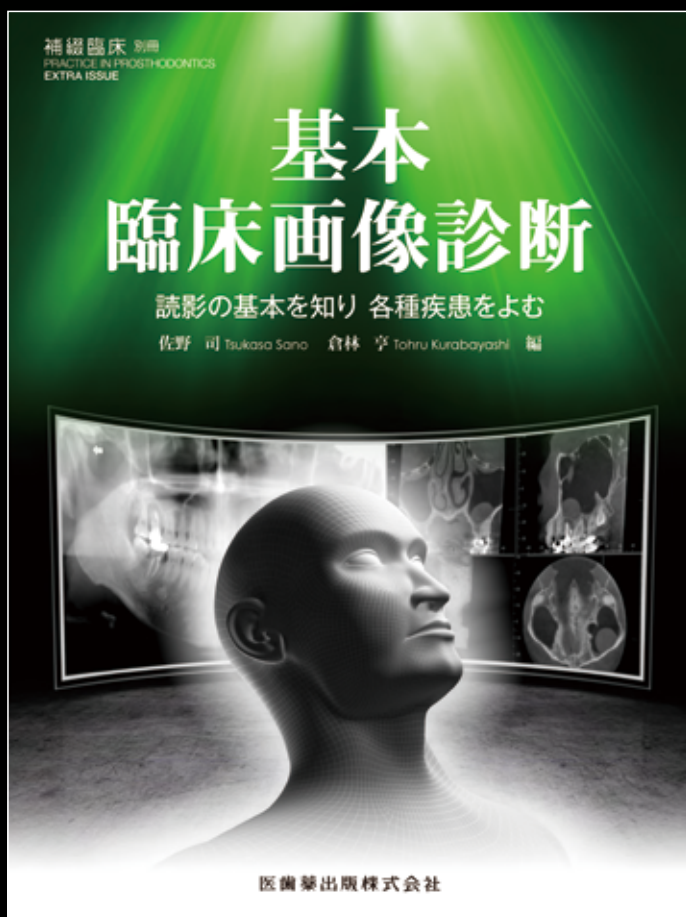
補綴臨床 別冊  
PRACTICE IN PROSTHODONTICS  
EXTRA ISSUE

# 基本 臨床画像診断

読影の基本を知り 各種疾患をよむ

佐野 司・倉林 亨 編

歯科医師が知っておきたい  
画像診断の“基本”



◆デンタルX線写真、パノラマX線写真、歯科用CT、MRI など、的確な検査、診査・診断を行うためには、画像診断は欠かせません。

◆本書では、「画像診断機器を臨床にどのように活かすか」といった視点に立ち、まず画像診断に必要な知識をまとめ、ついで臨床で遭遇する頻度の高い疾患について症例を提示しながら読影方法を解説しました。

◆顎関節症、歯根破折、腫瘍など、歯科医師が知っておきたい疾患についても重点的に取り上げています。

### C O N T E N T S

- Part\_01 正常像を理解する
- Part\_02 各種画像診断機器を理解する
- Part\_03 歯科用CTを活用する
- Part\_04 各種疾患を読む
- Part\_05 画像診断の実際

A4判変型 / 176頁 / オールカラー

定価 (本体6,300円+税)

注文コード : 370550

医歯薬出版株式会社  
〒113-8612 東京都文京区本駒込 1-7-10  
TEL.03-5395-7630 FAX.03-5395-7633  
<http://www.ishiyaku.co.jp/>



# 基本臨床画像診断

読影の基本を知り 各種疾患をよむ

C O N T E N T S

## Part\_01 正常像を理解する

1. 口内法X線写真
2. パノラマX線像
3. 医科用CT (全身用CT) の正常解剖
4. 歯科用CT の正常解剖
5. MRI

## Part\_02 各種画像診断機器を理解する

1. デジタル化で何が変わったのか
2. パノラマ撮影法の原理
3. CT画像の基礎 (原理)
4. MRIの原理

## Part\_03 歯科用CTを活用する

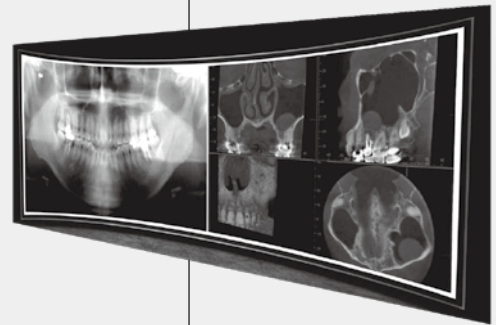
1. CTでわかること, わからないこと
2. 埋伏智歯
3. 下顎管との位置関係
4. 顎関節症等, 顎関節の形態
5. 顎裂等, 顎骨の欠損形態
6. 腫瘍等, 病巣の広がり
7. 根尖性歯周炎
8. 根分岐部病変

## Part\_04 各種疾患を読む

1. 歯
2. 歯周組織
3. 顎骨
4. 嚢胞
5. 外傷
6. 上顎洞

## Part\_05 画像診断の実際

1. 顎関節症の画像診断
2. 歯根破折の画像診断
3. 腫瘍の画像診断



大好評発売中! ▶ 補綴臨床 別冊 「基本」シリーズ!

### チェアサイドで行う顎機能診査のための 基本 機能解剖

井出吉信・小出 馨 編

補綴治療を行ううえでぜひとも理解しておかなければならない「顎口腔機能をつかさどる組織」と「それによりつかさどられる機能」との関係などを、フルカラーのシェーマ、臨床写真、剖出写真などにより体系的に整理。

■A4判変型/222頁/オールカラー  
■定価 (本体 6,000円+税)  
注文コード:370361



### 基本 クラスプデンチャーの設計

小出 馨・星 久雄 編

臨床的に頻度の高いクラスプデンチャーに焦点を絞り、「残存組織保全と機能回復率向上」をはかるために必要な「パーシャルデンチャー設計のための6要素」を満足させる「診査と診断」「設計原則」「構成要素の検討」などを徹底的に習得できるよう網羅した一冊。

■A4判変型/192頁/オールカラー  
■定価 (本体 6,000円+税)  
注文コード:370331



医歯薬出版 ご注文承り書

補綴臨床 別冊 **基本臨床画像診断** 読影の基本を知り 各種疾患をよむ ( )冊  
( ) ( )冊 ( ) ( )冊

指定納入店 ( ) ( 納入店ご指定の場合 手数料はかかりません。 )  直送希望 (代金引換のみのお取り扱いとなります。一回の発送につき送料200円+代引き手数料250円が別途かかります。)

●お名前

●TEL

●ご住所 (〒 — )