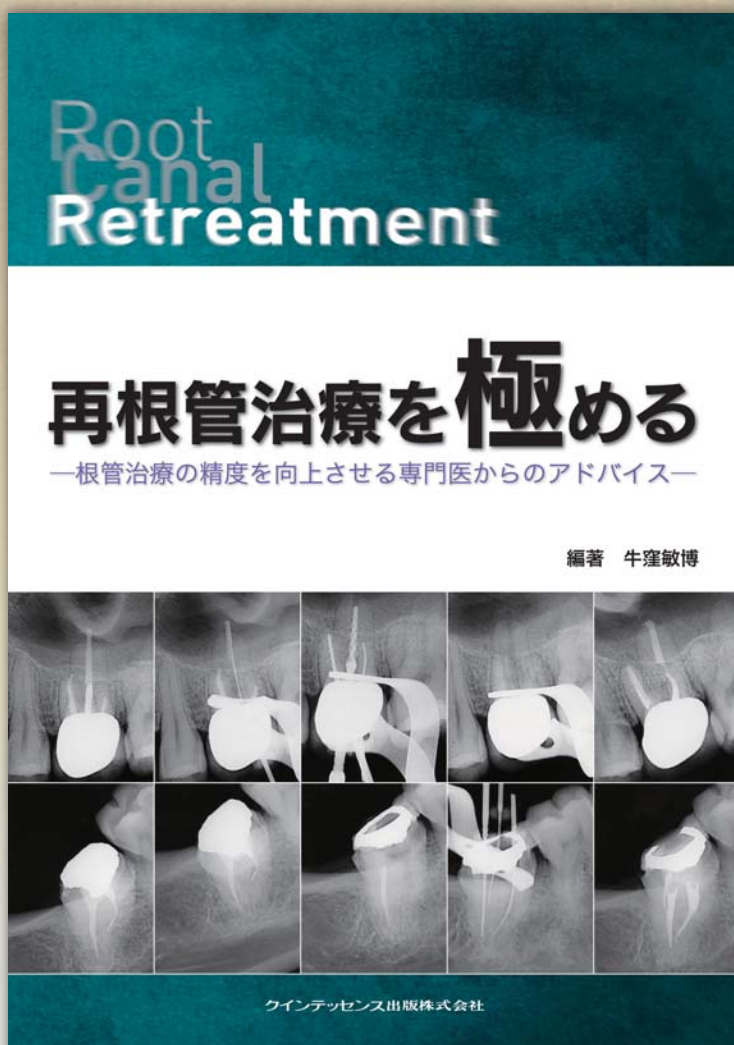


なぜ再根管治療は難しいのか？
どうして再根管治療になってしまうのか？

その疑問とハードルを克服するヒントがここにある

再根管治療を極める

—根管治療の精度を向上させる専門医からのアドバイス—



編著 牛窪敏博
共著 石井 宏
尾上正治
尾上由枝
横田 要

日常臨床で、「しない日はない」と言われる根管治療。なかでも再根管治療は難易度が高く、臨床医を悩ませる大きな課題となっている。本書は、日々難症例に取り組んでいる歯内療法専門医が、再根管治療の際に何を考え、どう治療しているかを徹底的に解説している。歯内療法専門医ならではの視点とテクニックは、あなたの臨床に大きな変化をもたらすだろう。

●サイズ:A4判 ●208ページ ●定価:10,080円(本体9,600円・税5%)



クインテッセンス出版株式会社

〒113-0033 東京都文京区本郷3丁目2番6号 クイントハウスビル

TEL. 03-5842-2272 (営業) FAX. 03-5800-7592 <http://www.quint-j.co.jp/> e-mail mb@quint-j.co.jp



ペンシルバニア大学歯学部歯内療法学科で学んできた著者だから書ける 根管治療の精度を向上させる知識と技術を一挙公開

CHAPTER 1

なぜ再根管治療をしなければならないのか？

1-1 再根管治療になる原因

- 再根管治療の成功率
原因その1 微生物学的原因
原因その2 病理学的原因
原因その3 解剖学的原因
原因その4 治療技術的原因

1-2 根管治療を行ううえで欠かせない重要なコンセプト

- 外してはいけない3つのコンセプト
コンセプト① 無菌的処置
コンセプト② 細菌の除去または減少
コンセプト③ 根管系の封鎖

1-3 整合性のある診査・診断の必要性

1-4 われわれのできること・できないこと(痛みを考える)

CHAPTER 2

再根管治療を考える

2-1 再根管治療の問題点と意思決定

- 再根管治療における問題点
再根管治療時に考慮すべき因子
時間軸の観点から考える再根管治療の意思決定

2-2 再根管治療歯に存在する各種異物の除去方法

- クラウンの除去方法と注意点
ポスト&ガッタバーチャーの除去方法と注意点
破折ファイルの除去方法と注意点

2-3 再根管治療時に生じた問題への対応

- 見落とし根管への対処法
リッジおよびトランスポーターションなどへの対処法
石灰化根管への対処法
パーフォレーションへの対処法
根尖破壊への対処法

CHAPTER 3

修得しよう 外科的歯内療法

3-1 一般開業医のための外科的歯内療法

- 外科的歯内療法の種類
適応症の判断のしかた

3-2 歯根端切除術を深める

- 歯根端切除術の適応症
歯根端切除術の予後
術式の流れ
根尖切除の量とベベル角度
逆根管形成時のポイント
逆根管充填材・MTA セメント
施術時に必要な器具

3-3 意図的再植術を深める

- 意図的再植術の適応症
意図的再植術の予後
意図的再植術の予後に影響を与える因子
術式の流れ
抜歯時の注意点

CHAPTER 4

どうする？ 根管治療後の修復処置

4-1 専門医はポストをどう考えているか？

- 根管治療歯にポストが必要な理由
ポストの選択時に考慮すべきこと
ポストスペース形成時に考慮すべきこと

4-2 残存歯質による歯冠修復の是非

4-3 根管治療と歯冠修復 どちらが重要か

CHAPTER 5

再発させない根管治療

5-1 抜髄処置の戦略

- 作業長をどこに設定し、
どのように計測するか？
どれくらい拡大すればよいのか？

5-2 手用切削器具を極める

- 根管治療用手用切削器具は何を選択すべきか？
ISO規格の盲点
ステンレススティールファイルと
NiTi ファイル
覚えておきたい6つの器具操作

5-3 NiTi ロータリーファイルを極める

- Active Instruments と Passive Instruments
器具操作におけるポイント
NiTi ロータリーファイル用エンジン
回転数
ファイル使用後の管理方法

5-4 NiTi ロータリーファイルを使用したクラウンダウン形成法

5-5 根管充填に使用するマテリアル

- コアマテリアル
シーラー

5-6 根管充填法の種類と適応症

- 根管充填法の分類
根管充填法の適応症

5-7 垂直加圧根管充填法

- Continuous Wave Condensation Technique

- 垂直加圧根管充填法：Continuous Wave Condensation Technique とは
#35 / 04 で形成せざるを得ない場合はどうすればよいか

CHAPTER 6

治療精度向上につながる基礎知識

6-1 エックス線写真読影のベーシック

- バックカルオブジェクトルールを理解する
歯根膜腔を読む
歯髓腔を読む
根尖病変を読む

6-2 根管治療を取り巻く解剖学①

- 歯の解剖学(分類と特徴)
歯根形態の分類
前歯の特徴
小臼歯の特徴
大臼歯の特徴
槓状根の特徴

6-3 根管治療を取り巻く解剖学②

- イスマスと側枝
イスマスとその分類
側枝の分類と好発部位
上下顎大臼歯の解剖学的ランドマーク

6-4 根管治療を取り巻く解剖学③

- 歯根に近接する解剖学的制約
上顎洞と歯根の位置関係
バックスペース
犬歯窩隙
下顎管と歯根の位置関係
切歯孔・オトガイ孔と歯根の位置関係

きりとり線

注文書

再根管治療を極める

—根管治療の精度を向上させる専門医からのアドバイス—

モリタ商品コード:805466

冊注文します。

●お名前	●貴院名	●ご指定納入店
●ご住所 (〒)		
●TEL	●FAX	

支店・営業所

※ご記入いただいた個人情報は、弊社の新刊案内、講演会等の案内に利用させていただきます。
※ご指定納入店がない場合は送料をいただき、代金引換宅配便でお送りさせていただきます。