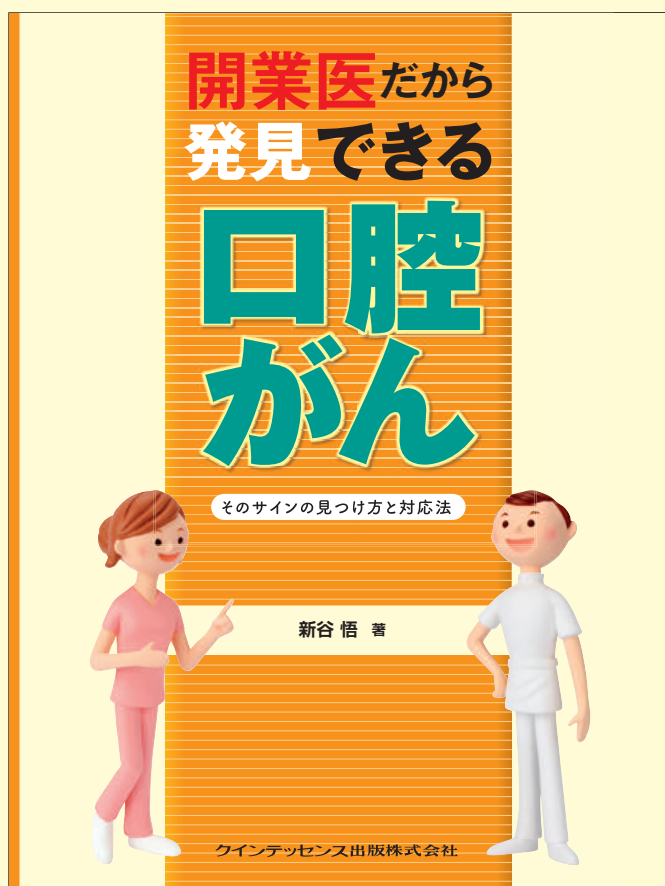

# 開業医だから 発見できる 口腔がん

そのサインのを見つけ方と対応法

新谷 悟 著

昭和大学歯学部顎口腔疾患制御外科学教室 主任教授



2人に1人が、生涯に一度はがんを経験する時代です。口腔がんの手遅れ・重度化を防げるのは、歯科診療所です。

日本歯科医師会と国立がん研究センターが連携していくことになりました。がん患者への対応は、開業医にとってより身近になっています。

早期発見・早期治療が鍵。そのためには歯科診療所での定期検診です。

●サイズ:A4判変型 ●72ページ ●定価:3,990円(本体3,800円・税5%)



クインテッセンス出版株式会社

〒113-0033 東京都文京区本郷3丁目2番6号 クイントハウスビル

TEL. 03-5842-2272 (営業) FAX. 03-5800-7592 <http://www.quint-j.co.jp/> e-mail mb@quint-j.co.jp



目次より

第1章 取り入れよう! メンテナンス時の口腔がん診査

- 1 口腔がん診査の  
手順をマスターしよう
- 2 患者さんに勧めよう!  
セルフチェック

特別なツールは  
ないから、すぐに  
始められる

第3章 もしも異常が見つかったら~発見後の対処法~

- 1 知っておこう! 患者さんが受けるがん治療の流れ
- 2 専門医に引き継ぐまでの口腔ケア&生活指導
- 3 放射線治療中の口腔ケア方法


第2章 「何か変?」に気づこう! 口腔がんのサイン

- 1 歯肉に現れる病変
- 2 口蓋に現れる病変
- 3 口底に現れる病変
- 4 頬粘膜に現れる病変
- 5 舌に現れる病変
- 6 口腔外周囲に現れる病変
- 7 口腔がんと間違えやすいさまざまな口腔粘膜病変

第4章 これだけは知っておきたい! 口腔がんの基礎知識

- 1 口腔がんの現状~口腔がんの統計より~
- 2 これだけは知っておきたい口腔がんのステージ分類
- 3 これだけは知っておきたい関連用語集

第2章では、105 症例で口腔がんのサインを解説



より理解するために  
専門用語を抽出&解説

乳頭腫とは  
皮膚や腺にも生じる種々のできもの。機械的刺激やいぼに関連するウイルスなどにより発生する、乳頭のような有茎性の良性腫瘍。

すべての写真に  
何がサインであるかを明記

これがサイン

- ・赤色/白色
- ・表面が粗造

診査のポイントや  
口腔がんの特徴などについて端的に解説

下顎右側第一小白歯部にみられた歯肉がんです。歯周病との鑑別は見るだけでは困難です。触ってみて排膿がない、少し硬いなどの所見で「何か違う」と思うことが大切です。

きりとり線

注文書 開業医だから発見できる口腔がん~そのサインの見つけ方と対応法~ 冊注文します。  
モリタ商品コード:805432

●お名前	●貴院名	●ご指定納入店
●ご住所 (〒 )		
●TEL	●FAX	

支店・営業所

※ご記入いただいた個人情報は、弊社の新刊案内、講演会等の案内に利用させていただきます。  
※ご指定納入店がない場合は送料を頂き、代金引換宅配便でお送りさせていただきます。