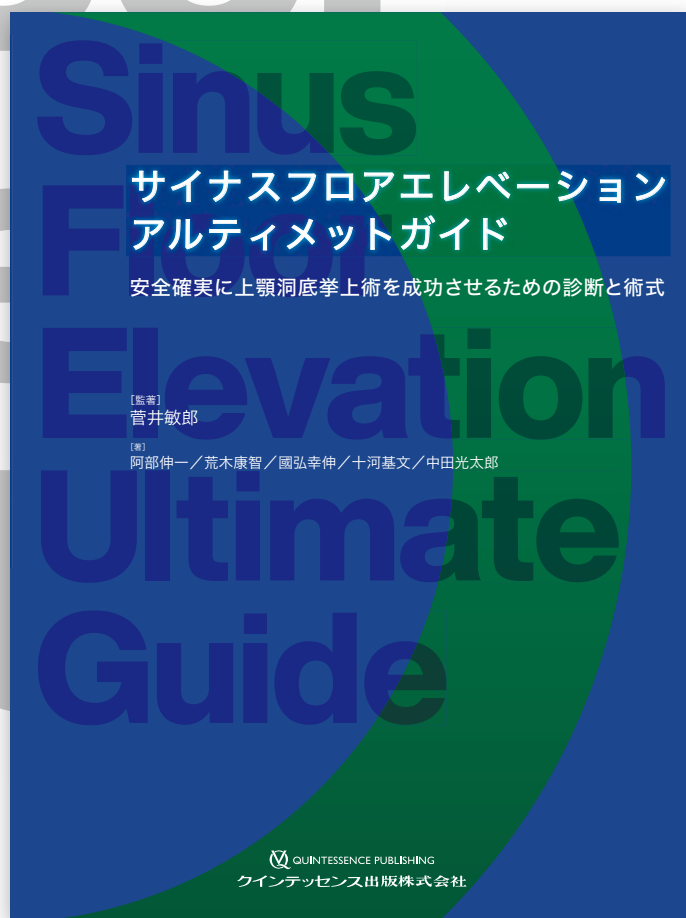


サイナスフロアエレベーション アルティメットガイド

安全確実に上顎洞底挙上術を成功させるための診断と術式



監著：菅井敏郎

著者：阿部伸一／荒木康智／國弘幸伸／十河基文／中田光太郎

インプラント治療において、難度が高く、トラブルが多く生じるとされるサイナスフロアエレベーション。解剖学、CT 診断、耳鼻咽喉科医のエキスパートと本術式の第一人者が協力し、この術式を安心・安全に行うための検査・診断、手技を紹介する。ラテラルウインドウテクニック、クリスタルアプローチの両方の手技についても最新の治療法をもとに解説。万が一、術中・術後トラブルが生じた際の対応も網羅している。



Contents

Chapter1：サイナスフロアエレベーションに必要な口腔解剖学の知識

執筆：阿部伸一

- 上顎洞の位置
- 上顎洞に分布する神経と脈管
- 上顎結節部の神経と脈管
- 上顎洞の粘膜
- 上顎洞からの分泌液の排出と機能的役割

Chapter2：サイナスフロアエレベーションを行うにあたって知っておきたい耳鼻咽喉科の知識

執筆：國弘幸伸，荒木康智

- 「鼻」とは
- 鼻腔と副鼻腔の解剖
- 上顎洞および上顎洞周辺の解剖
- 鼻腔と副鼻腔との模式図
- 鼻腔および副鼻腔の粘膜
- 篩骨漏斗の同定（CT 画像読影の手順）
- 上顎洞の疾患
- 篩骨漏斗周辺の構造異常
- サイナスフロアエレベーション直後には上顎洞粘膜が浮腫む
- アレルギー性鼻炎と上顎洞粘膜肥厚
- 好酸球性副鼻腔炎
- 対孔
- 知っておきたい耳鼻咽喉科における上顎洞の治療

Chapter3：CT による診断の基礎と臨床への応用

執筆：十河基文

- サイナスフロアエレベーションの CT 撮影・読影
- <総論>
- サイナスフロアエレベーションの CT 撮影・読影
- <各論>

Chapter4：サイナスフロアエレベーションをより安全に行うための難易度分類

執筆：菅井敏郎

- サイナスフロアエレベーションのコンセンサス患者選択
- サイナスフロアエレベーションのディシジョンメイキング
- ラテラルウインドウテクニックの難易度分類：ST 分類
- ラテラルウインドウテクニックを避けた低侵襲手術

Chapter5：ラテラルウインドウテクニック

執筆：菅井敏郎

- 1 回法と 2 回法の選択
- 2 回法（段階法）
- 1 回法（同時埋入法）
- 移植材
- 術後感染予防抗菌薬

Chapter6：クレスタルアプローチ

執筆：中田光太郎

- クレスタルアプローチの適応症
- クレスタルアプローチの術式
- 洞粘膜穿孔のリスク
- 洞粘膜穿孔の確認
- 移植材の有無と用いる場合の種類
- ショートインプラントの応用
- より安全にクレスタルアプローチを行うために考案された機器とテクニック

Chapter7：サイナスフロアエレベーションのトラブル

執筆：菅井敏郎，國弘幸伸

- 上顎洞粘膜の損傷
- 上顎洞内インプラント迷入
- 上顎洞炎

きりとり線

注文書

サイナスフロアエレベーションアルティメットガイド

モリタ商品コード:208040907

冊注文します。

●お名前	●貴院名	●ご指定歯科商店
●ご住所 (〒)		
●TEL	●FAX	支店・営業所

※ご記入いただいた個人情報は、弊社の新刊案内、講演会等の案内に利用させていただきます。
※ご指定歯科商店がない場合は送料をいただき、代金引換宅配便でお送り致します。